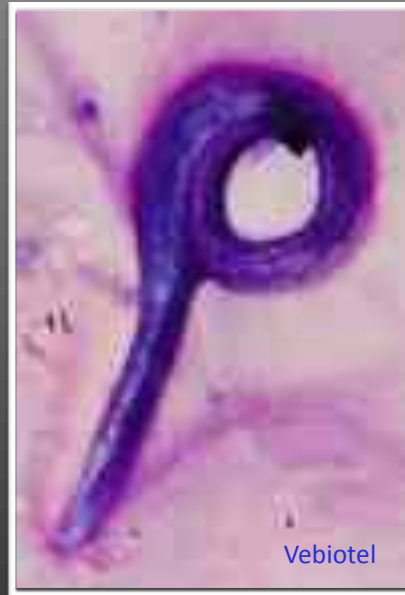


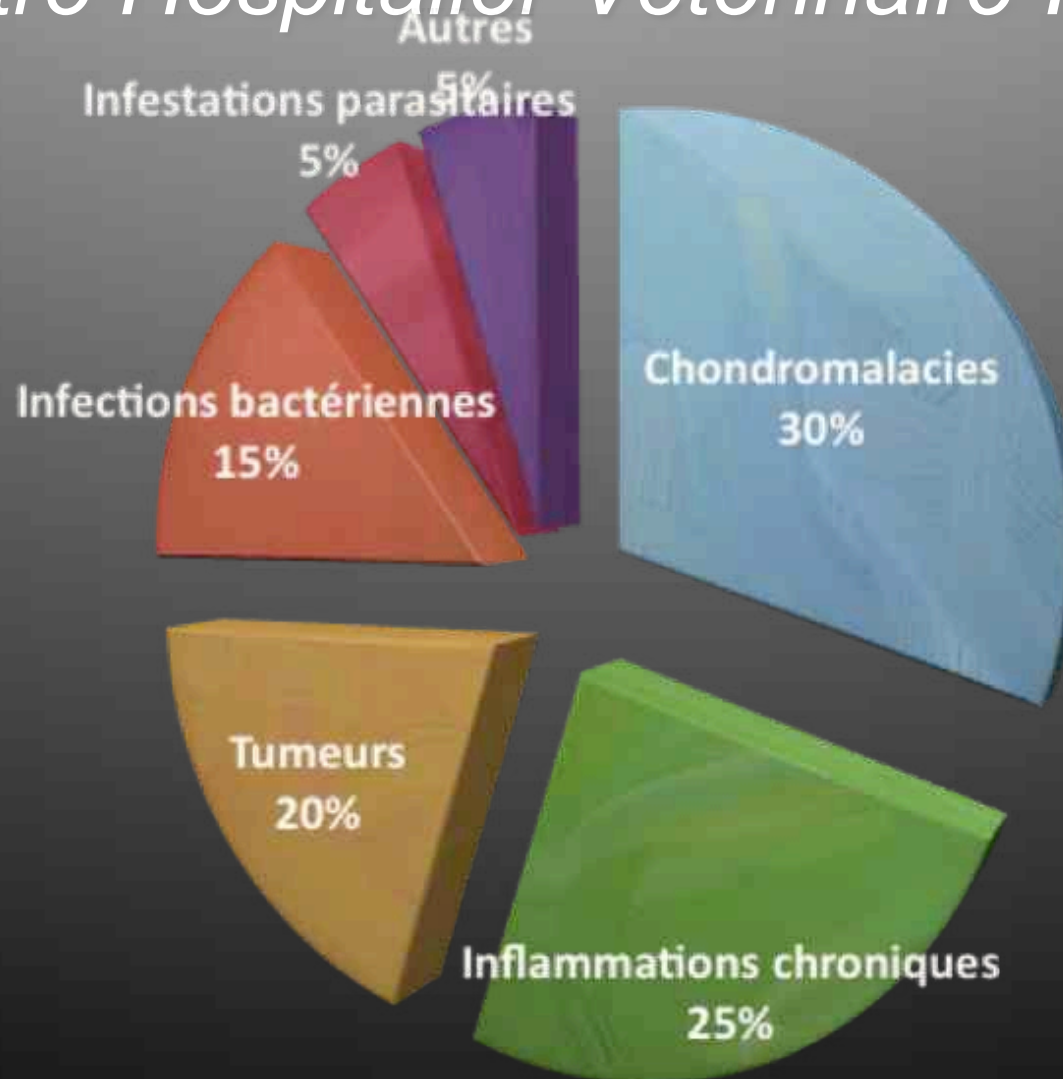
# Diagnostic des parasitoses respiratoires *du Chien et du Chat*



J. Hernandez MSc, Dipl. ACVIM

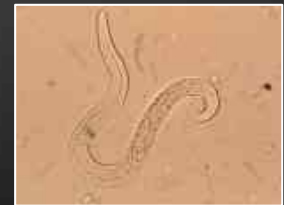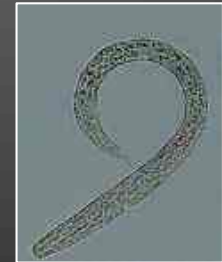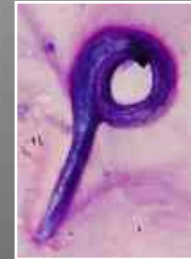# Consultation de Pneumologie

*Centre Hospitalier Vétérinaire Frégis*

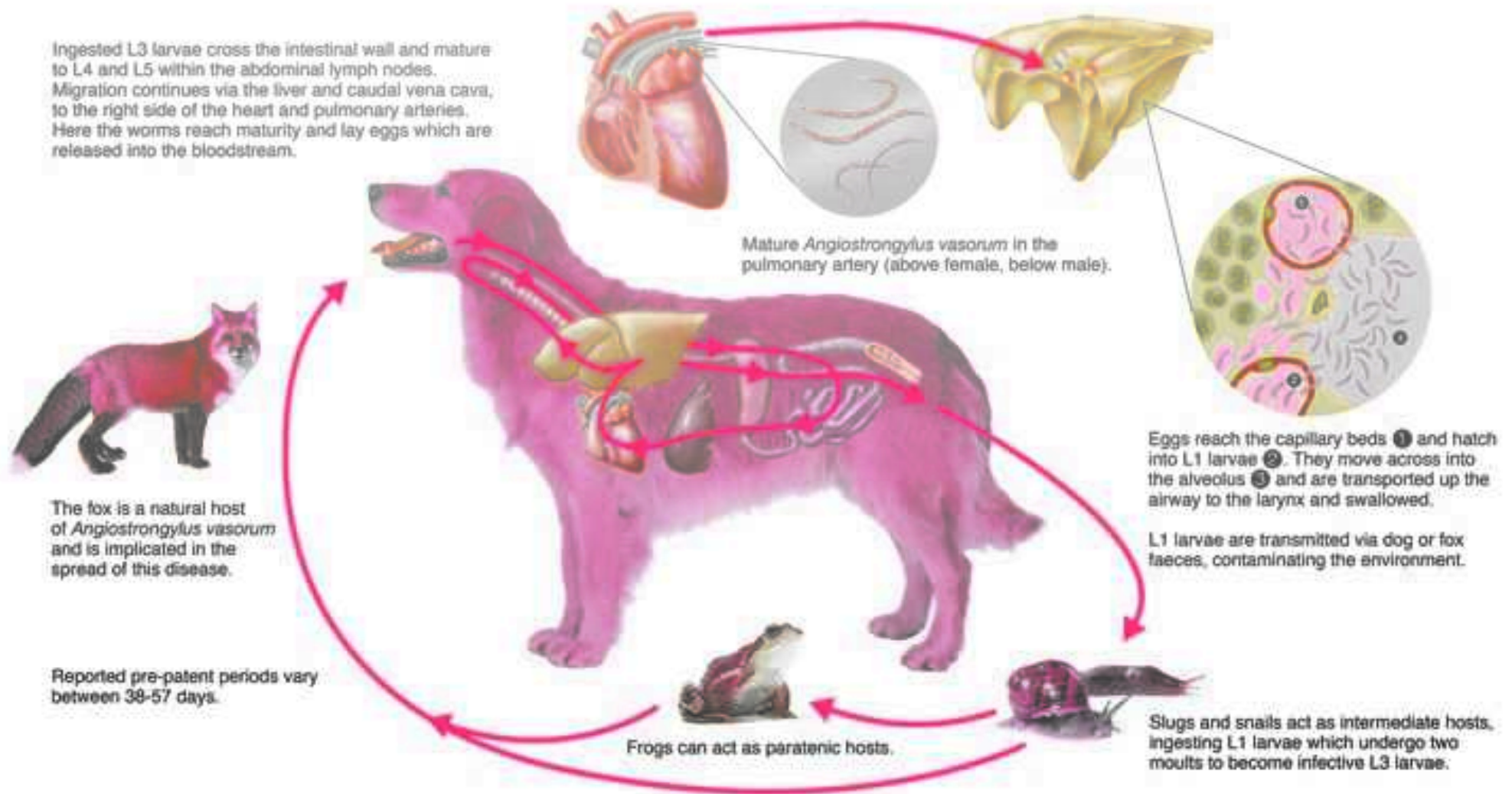


# PLAN

- !Angiostrongylose canine  
**Angiostrongylose canine**
- !Crenosomose canine
- !Oslerose
- !Aelurostrongylose féline



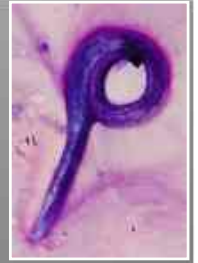# Angiostrongylose



Source : Bayer

# Angiostrongylose

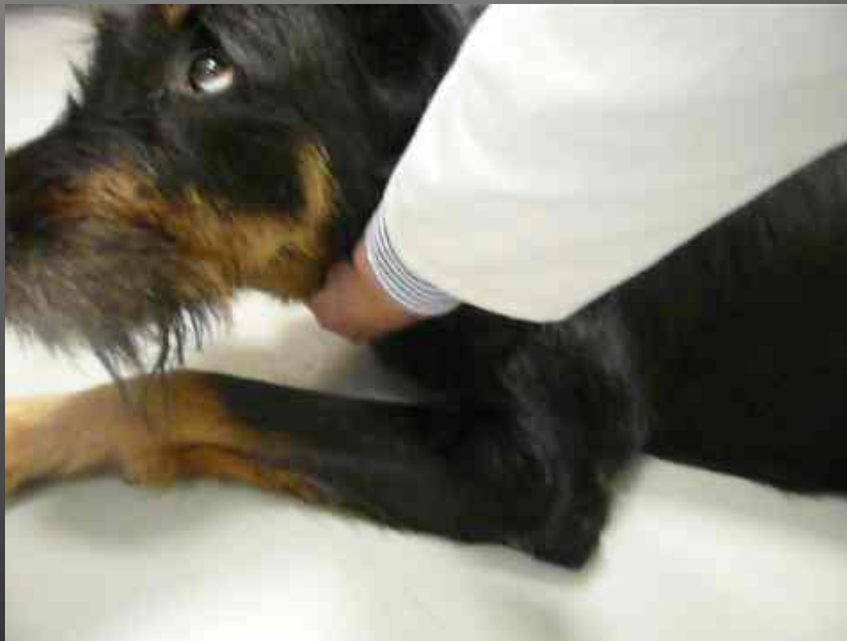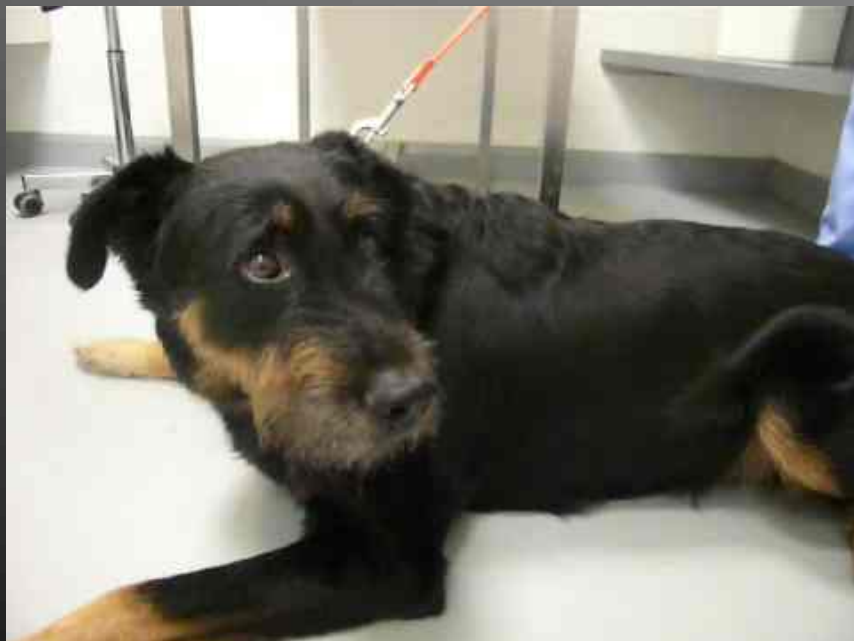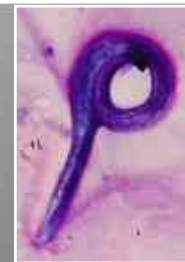*Une maladie multifacettaire*



- !Signes respiratoires
- !Signes hémorragiques
- !Signes cardio-vasculaires
- !Signes nerveux
- !Signes oculaires

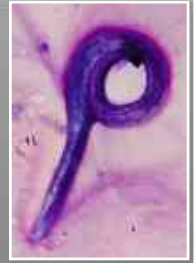# Angiostrongylose

## *Signes respiratoires*

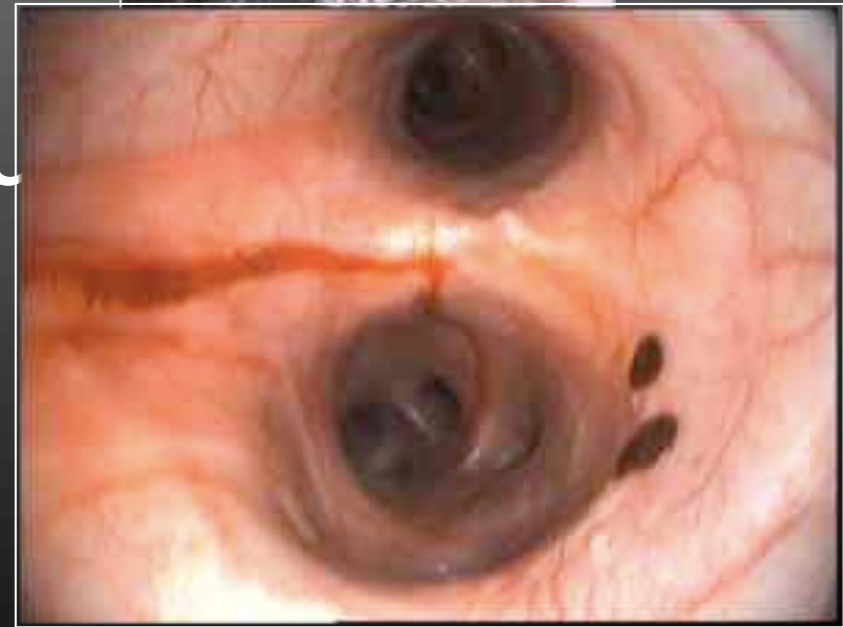
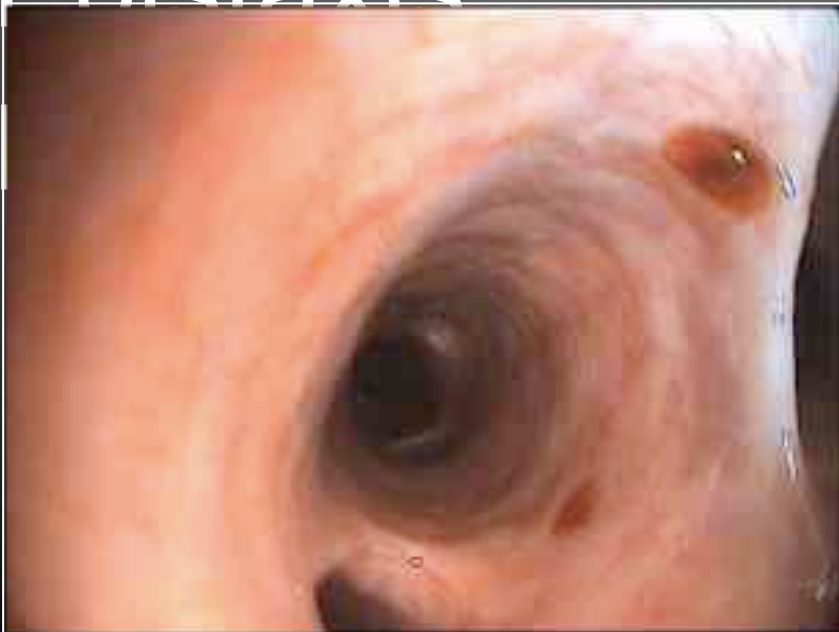
# Angiostrongylose

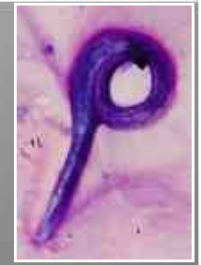## *Signes hémorragiques*



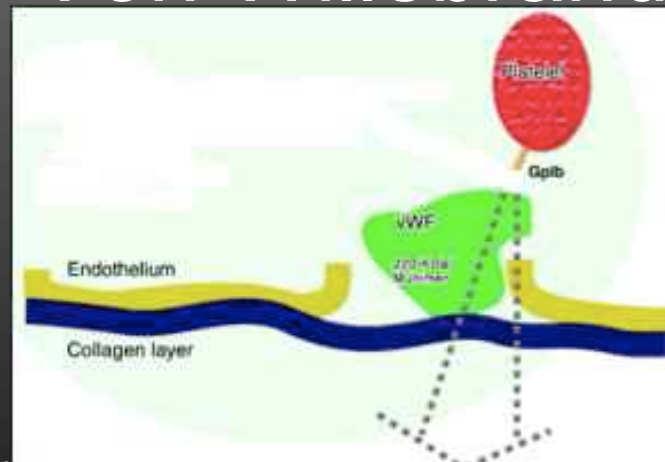
- !Expectorations de sang
- !Enistaxis
- !



# Hémorragies



- ! Coagulation intravasculaire disséminée
- ! Production d'anticorps anti-facteurs et anti-plaquette
- ! Maladie de Von Willebrand acquise



Cerebral and conjunctival haemorrhages associated with von willebrand factor deficiency and canine angiostrongylosis. !

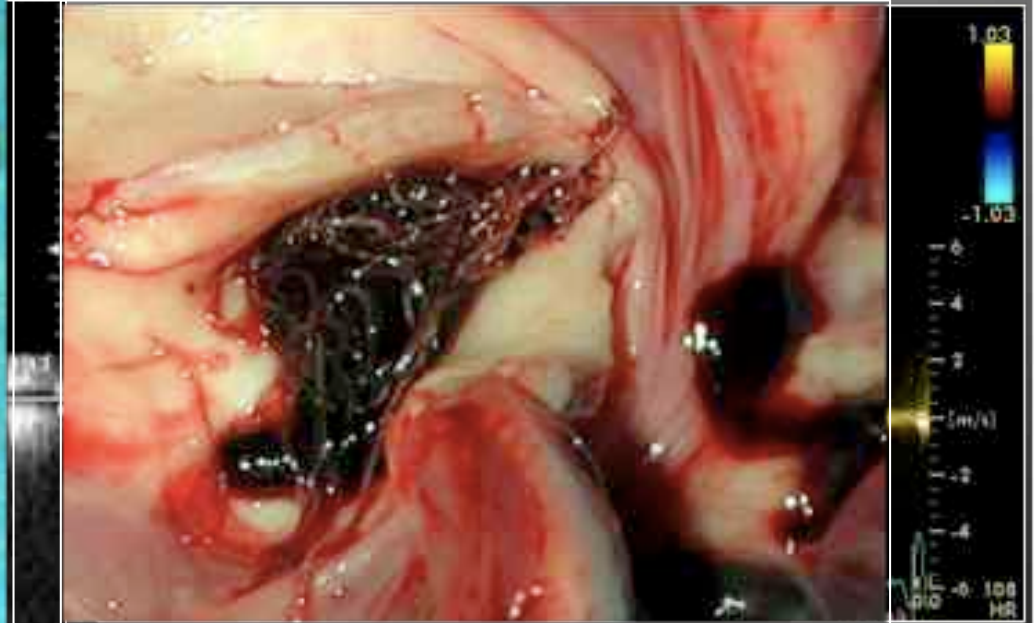
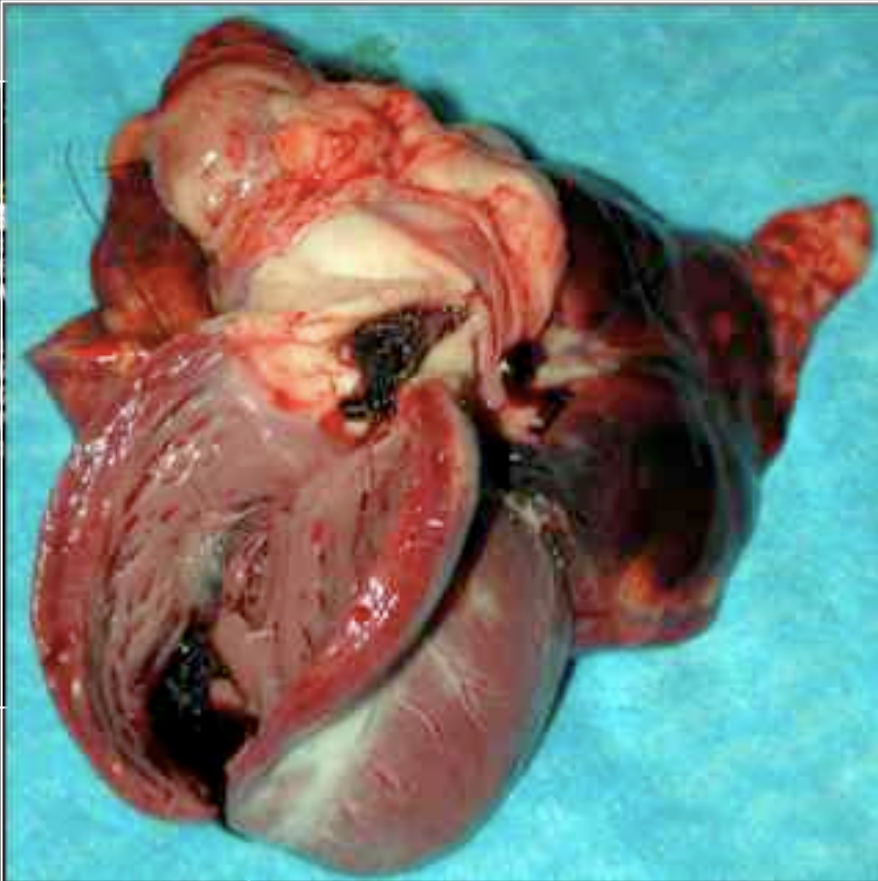
*J Small Anim Pract.* 2005 Feb;46(2):75-8 !

Immune-mediated thrombocytopenia associated with *Angiostrongylus vasorum* infection in a dog. *J Small Anim Pract.* 1999 May; 40(5):227-32.!



# Angiostrongylose

## *Signes cardio-vasculaires*

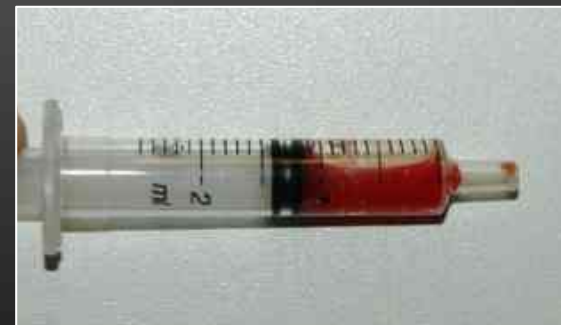
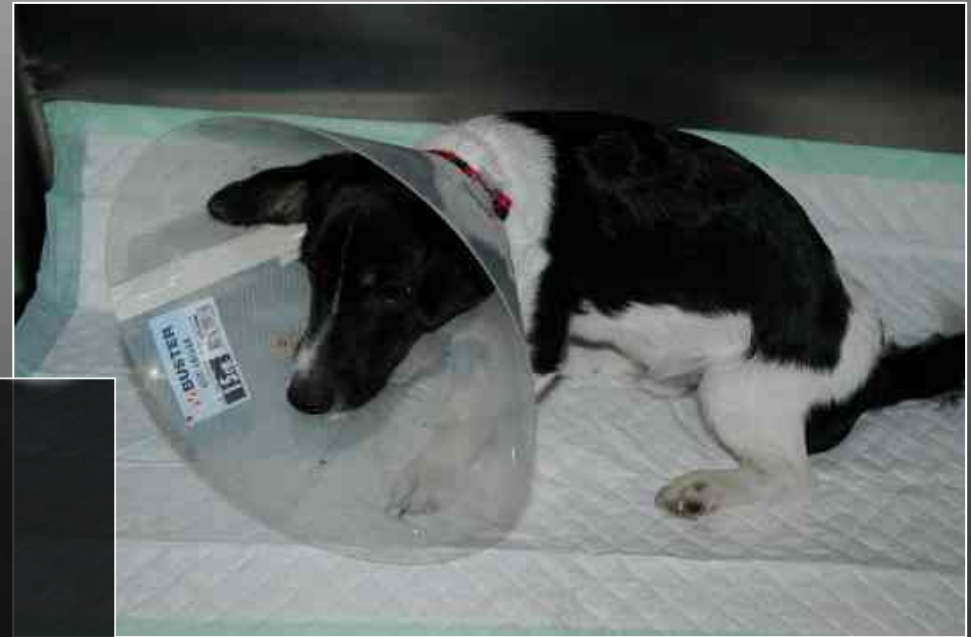
térielle pulmonaire

Severe pulmonary arterial hypertension due to *Angiostrongylus vasorum* in a dog. *Can Vet J.* (47) 792-795!

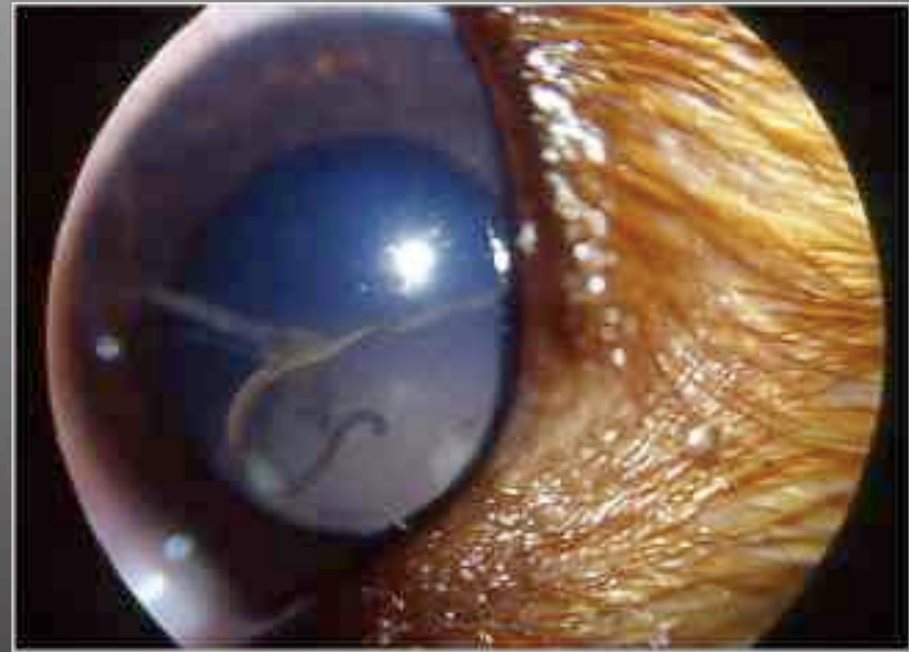
# Angiostrongylose

## *Signes nerveux*



# Angiostrongylose

## *Signes oculaires*

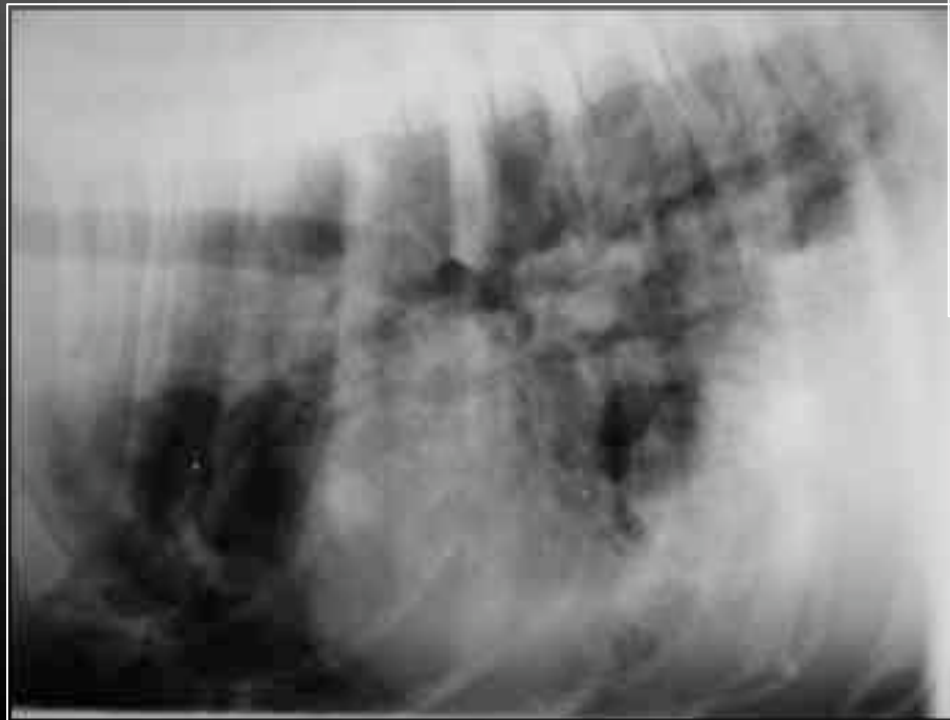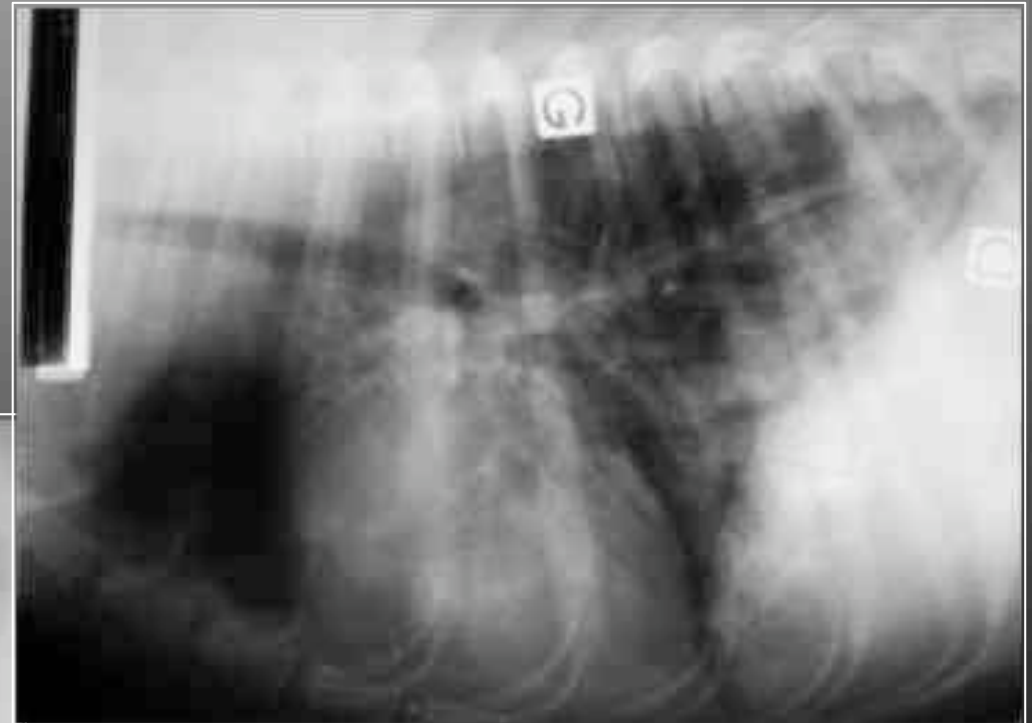

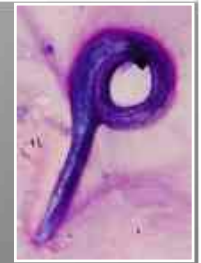
Guillaume Payen Ophtalmologie ENVA

- ! Uvéite
- ! Hyphéma
- ! Migration erratiques d'adultes

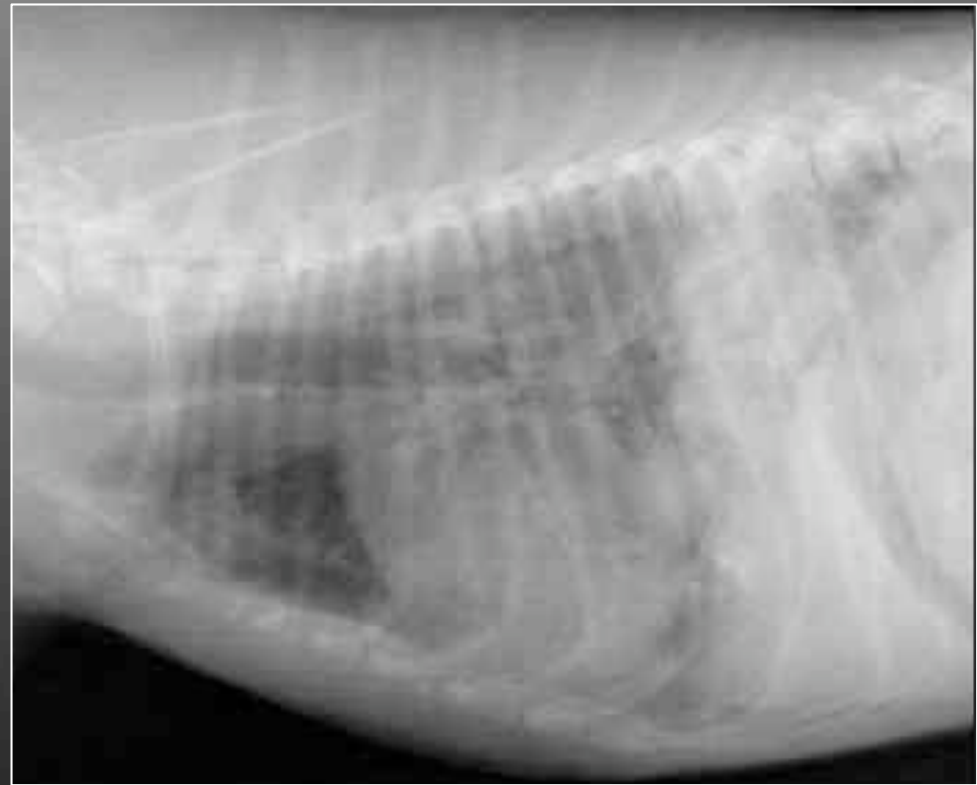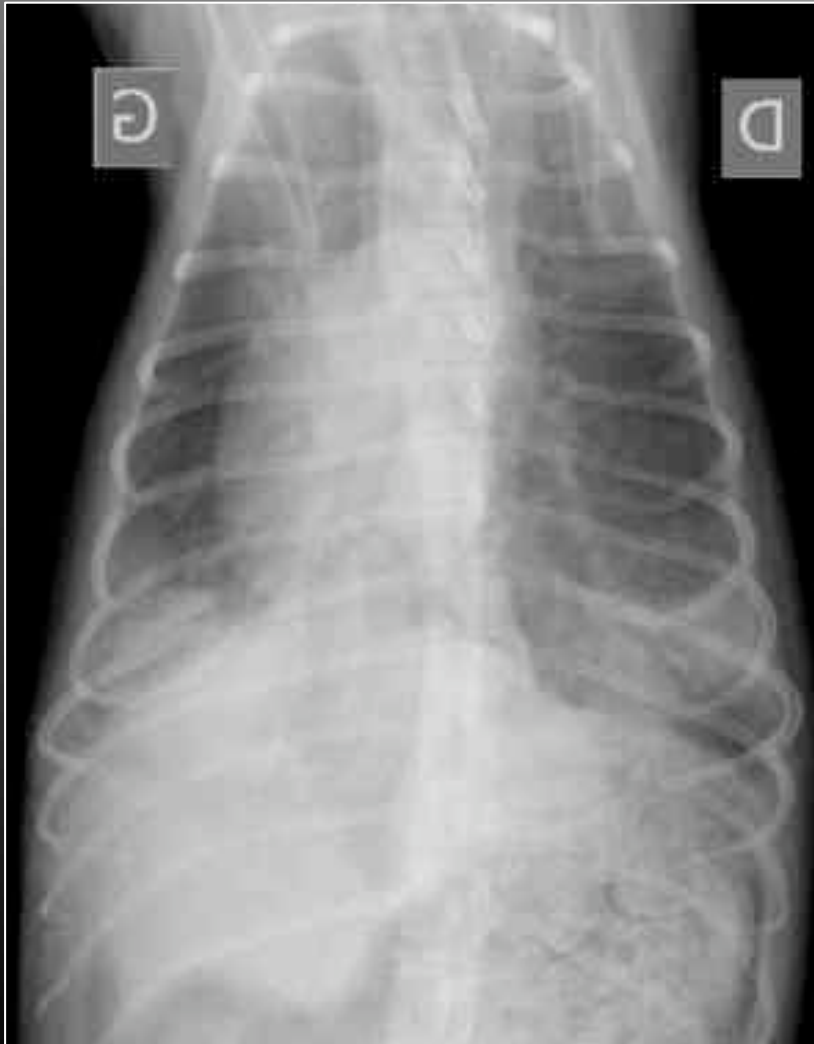# Angiostrongylose

## *Signes radiographiques*



# Angiostrongylose

## *Signes radiographiques*



# Angiostrongylose

## *Anomalies sanguines*



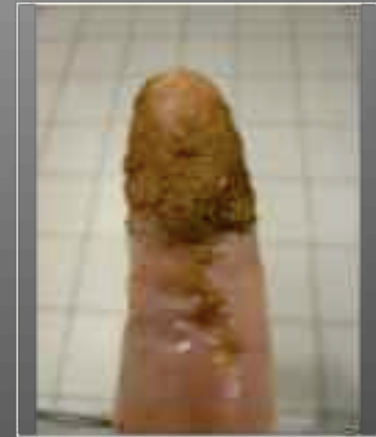- ! Thrombopénie
- ! Anémie
- ! Eosinophilie (25% des cas)
- ! Hypercalcémie
- ! Bilan de coagulation (TQ, TCK, TT, plaquettes)
- ! Hyperfructosaminémie

# Angiostrongylose

## *Diagnostic*



- ! Analyse des selles
  - !Méthode Baermann
  - !Méthode par sédimentation



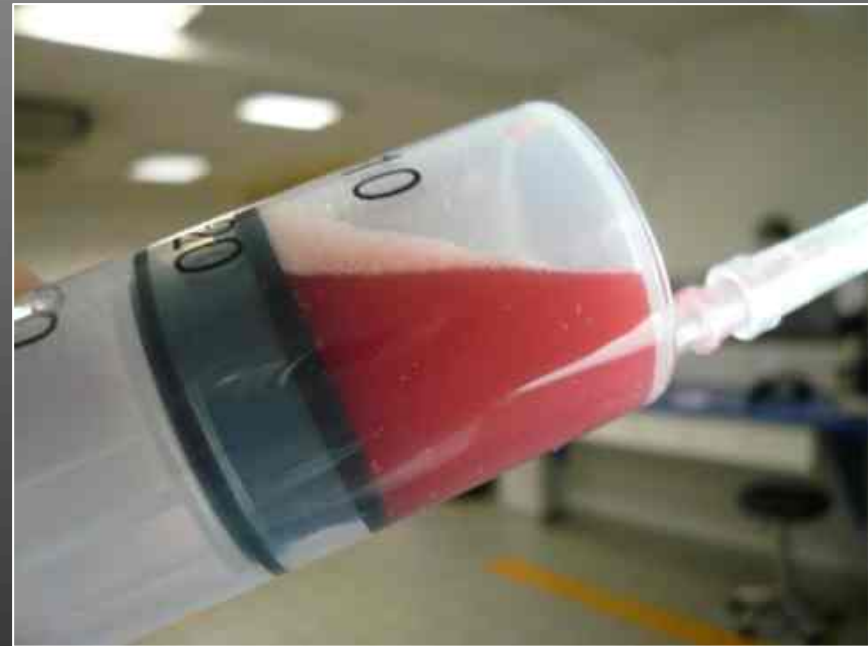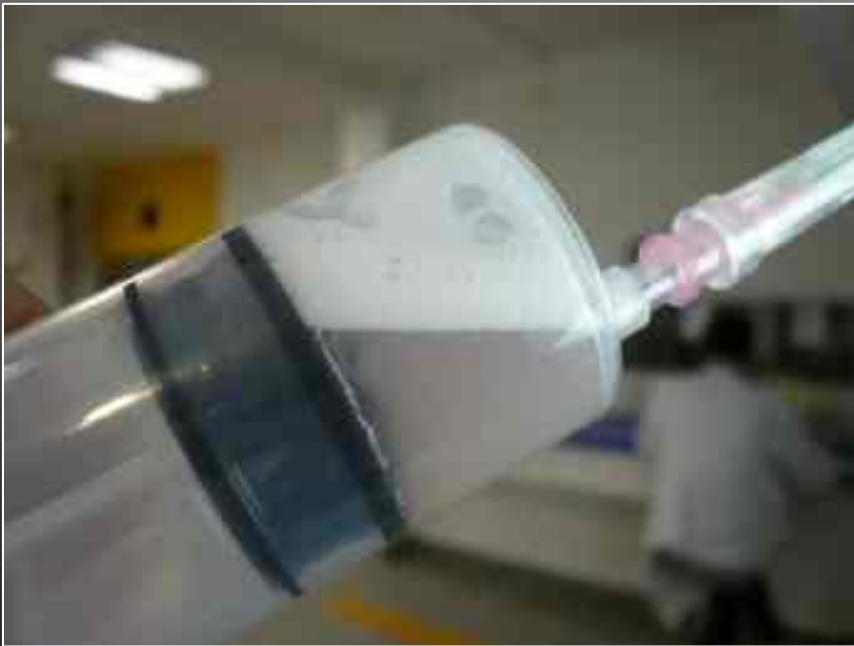Trois prélèvements successifs

# Angiostrongylose

## *Diagnostic*



- ! Analyse du liquide de LBA



- Cytological and parasitological analysis of bronchoalveolar lavage fluid for the diagnosis of Angiostrongylus vasorum infection in dogs. Vet Parasitol. 2008 Nov 25;158(1-2):93-102. Epub 2008 Aug 22.

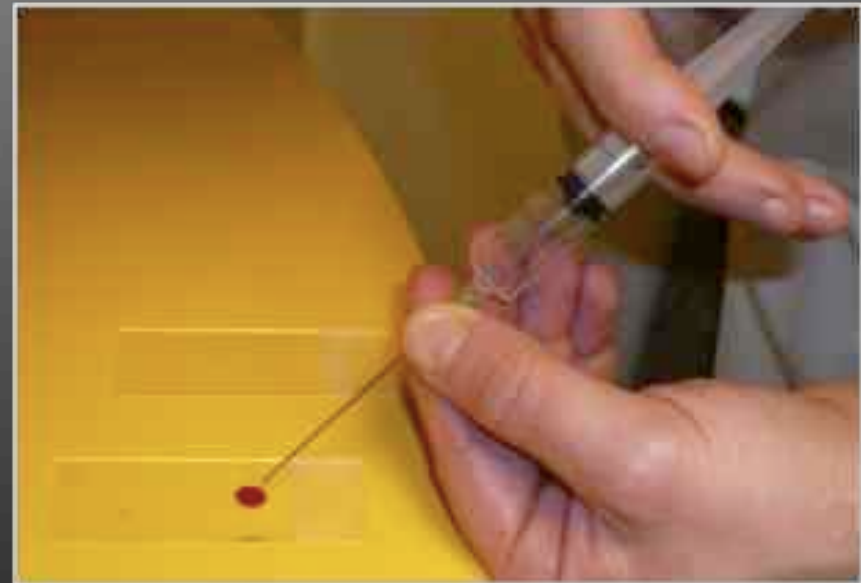
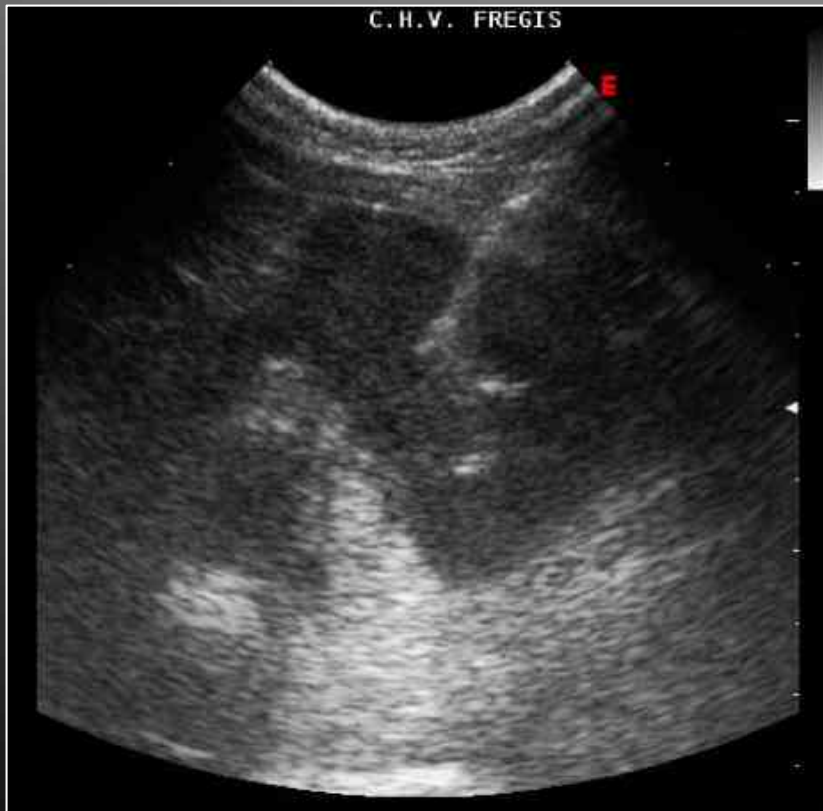
# Angiostrongylose

## *Diagnostic*



- ! Cytoponction pulmonaire



# Angiostrongylose

## *Diagnostic*



- ! Polymerase Chain Reaction
- ! Sérologie

- A case of canine Angiostrongylus vasorum in Scotland confirmed by PCR and sequence analysis. J Small Anim Pract. 255-259
- Serologic detection of Angiostrongylus vasorum infection in dogs. Vet Parasitol. 151. 53-60

# PLAN

- !Angiostrongylose canine

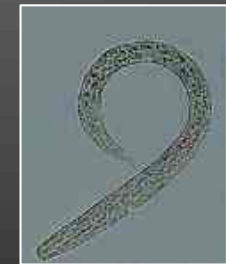

**Crenosomose canine**

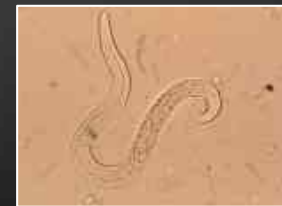- !~~Crenosomose canine~~



- !Oslerose

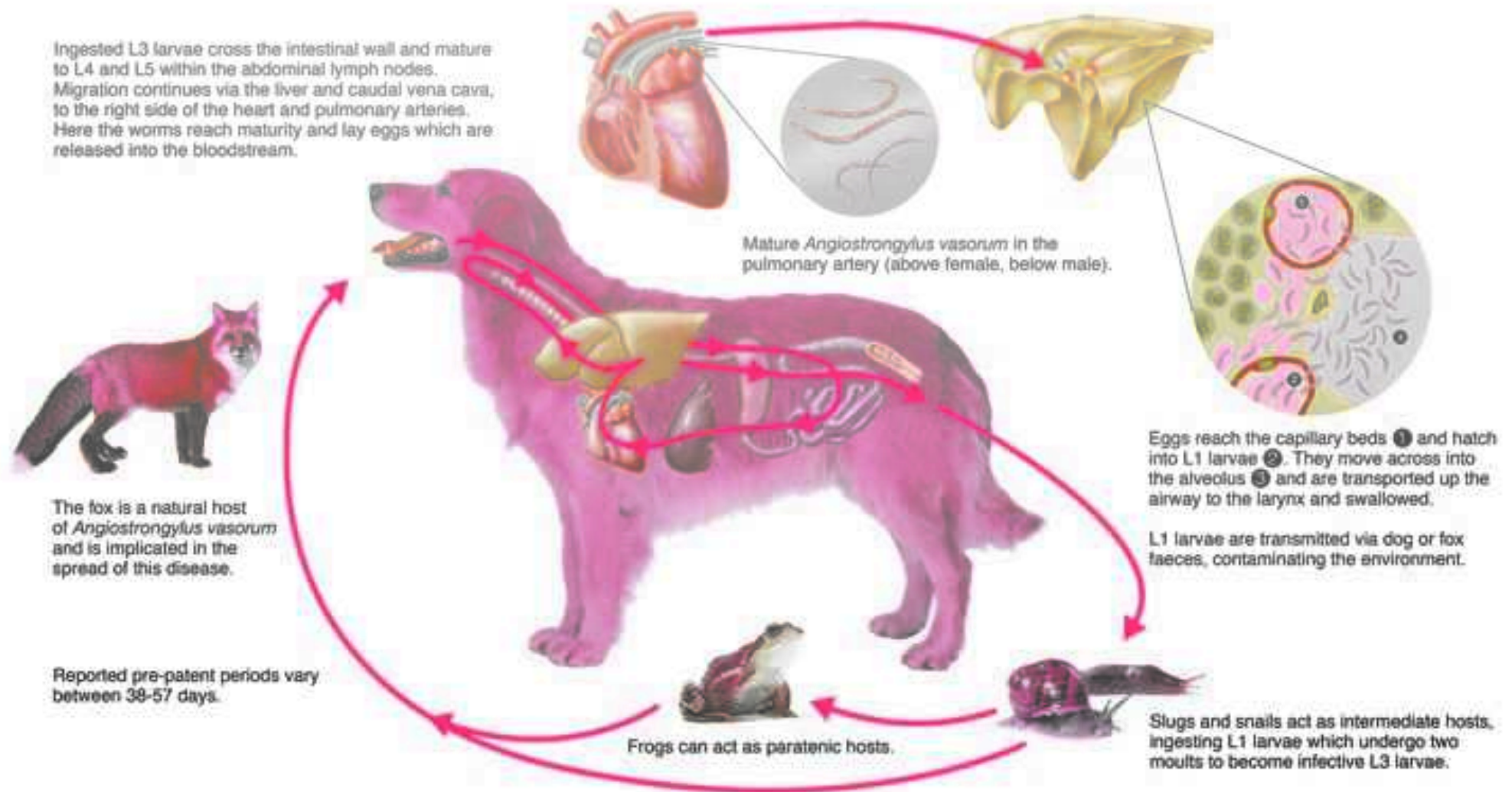


- !Aelurostrongylose féline



# Crenosoma vulpis

cycle similaire à celui  
d'Angiostrongylus vasorum



# Crenosomose

## *Signes respiratoires*



- ! Toux assez forte, quinteuse et sèche



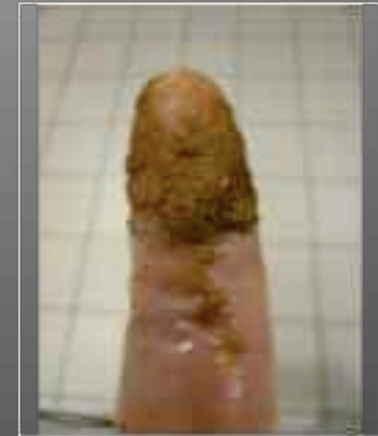- ! Absence de répercussion générale  
(Syndrome toux de chenil)

# Crenosomose

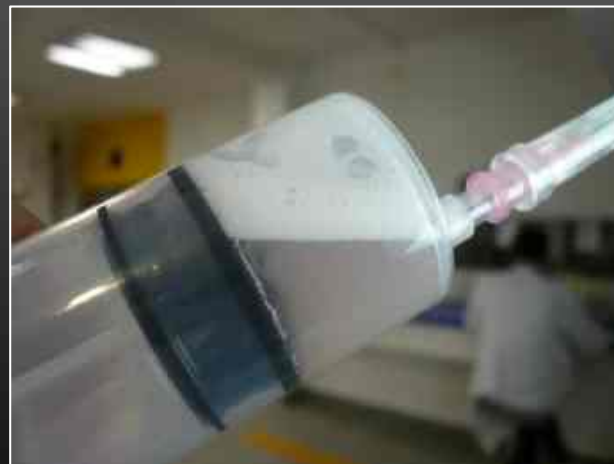## *Diagnostic*



- ! Analyse des selles
  - !Méthode Baermann
  - !Méthode par sédimentation

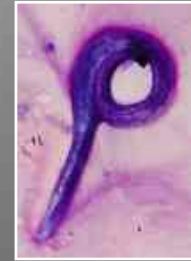

- ! Analyse du liquide de LBA



# PLAN

- !Angiostrongylose canine



- !Crenosomose canine

Oslerose



- !Oslerose



- !Aelurostrongylose féline



# Infestation par *Filaroïdes osleri*



## *Signes respiratoires*

- ! Toux très sonore, quinteuse et sèche

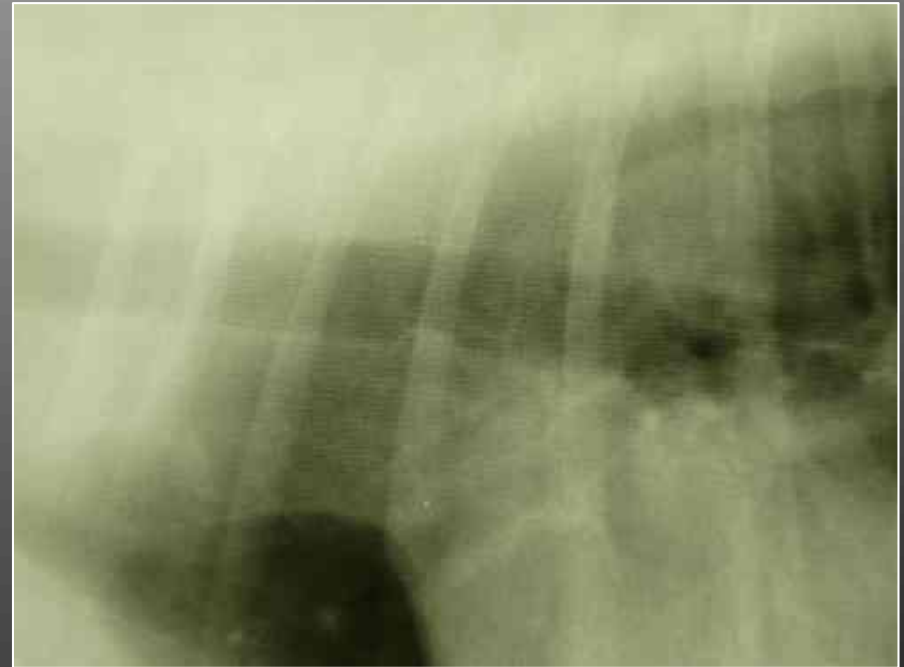
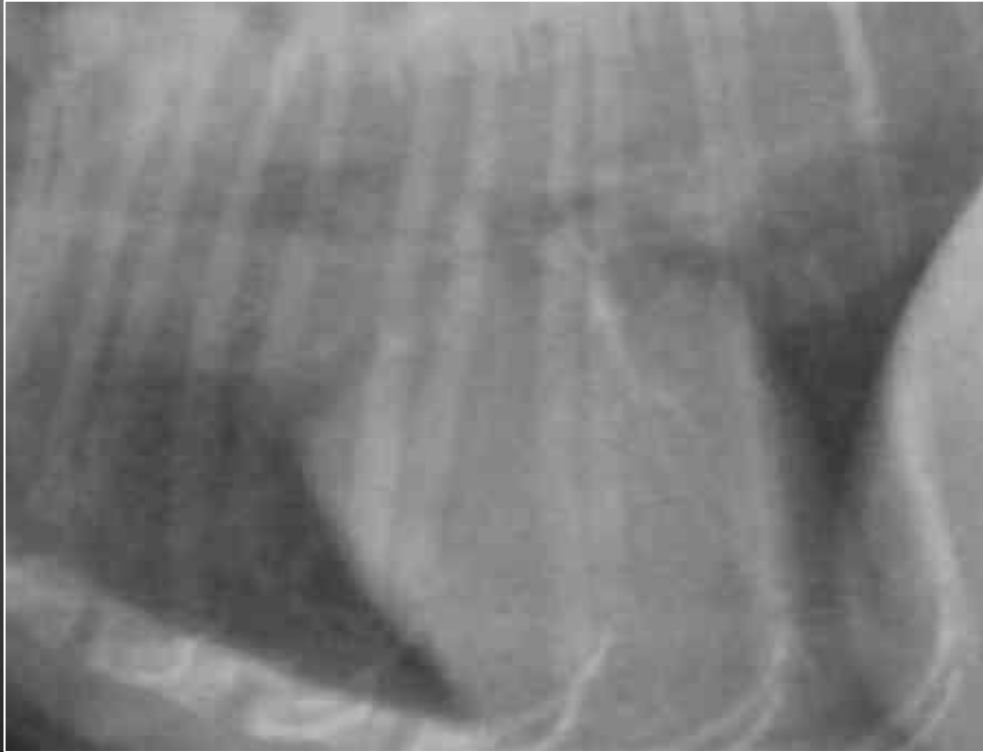



# Infestation par *Filaroïdes osleri*

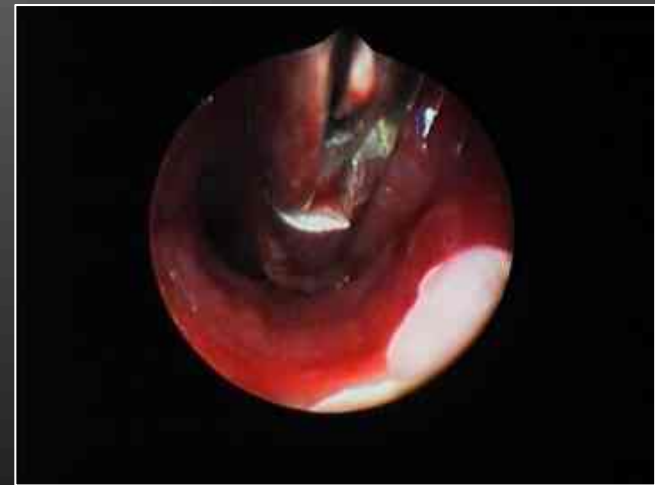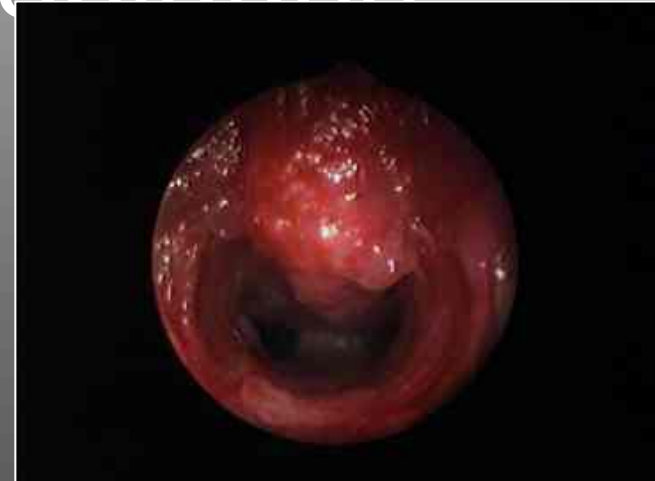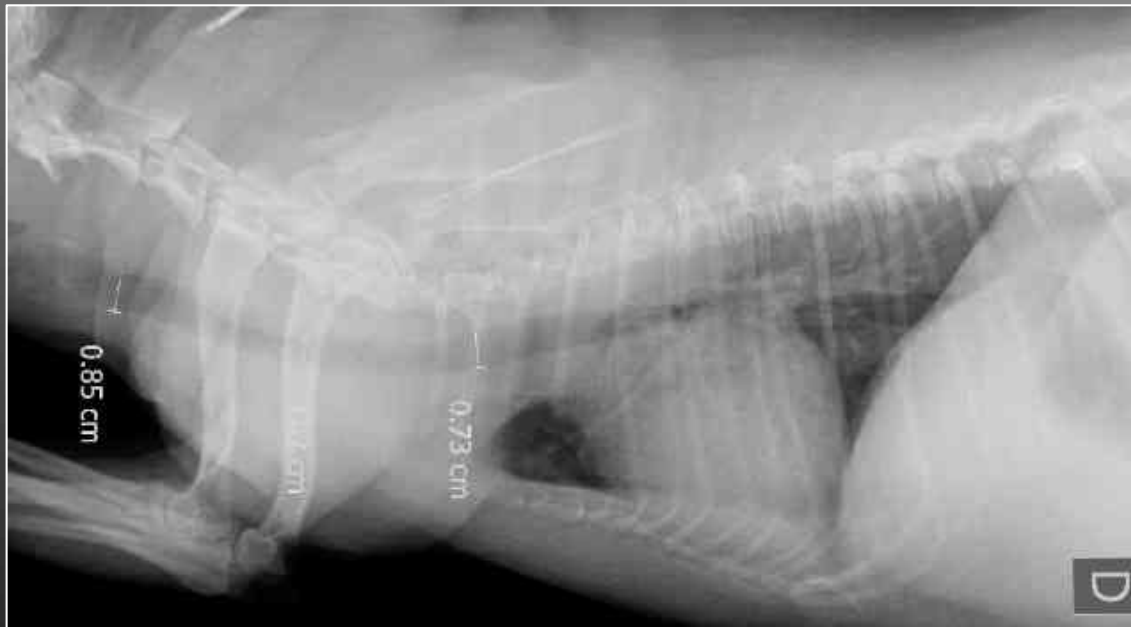


## *Signes radiographiques*



# Infestation par *Filaroïdes osleri*

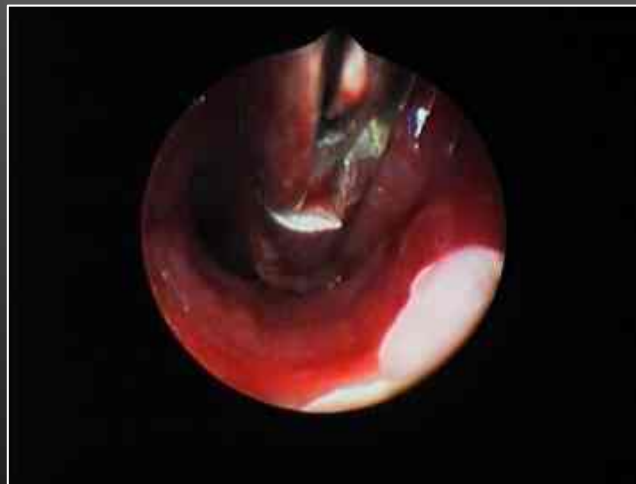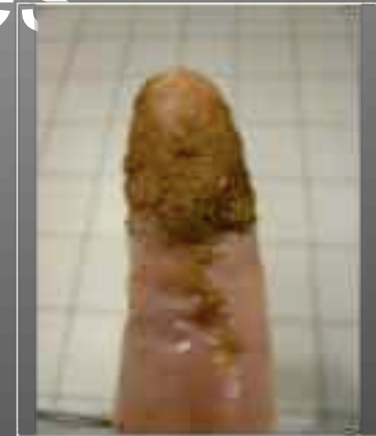## Signes endoscopiques



# Infestation par *Filaroïdes osleri*

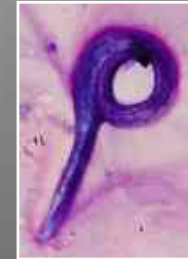## *Recherche de larves*

- ! Analyse des selles
  - !Méthode Baermann
- ! Biopsie de nodules



# PLAN

- !Angiostrongylose canine




## Aelurostrongylose féline

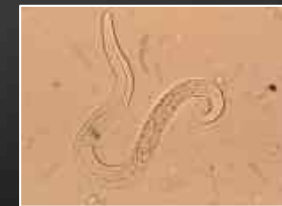- !~~Crenosomose canine~~



- !Oslerose



- !Aelurostrongylose féline



# *Aelurostrongylus abstrusus*

## Contexte épidémiologique



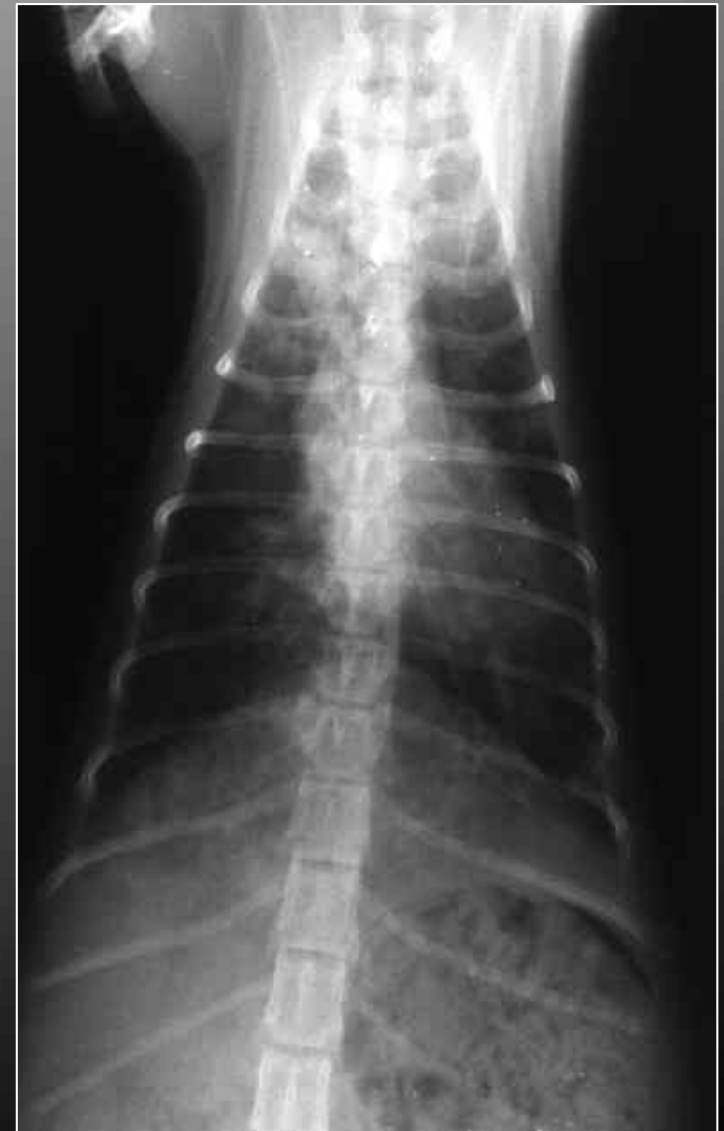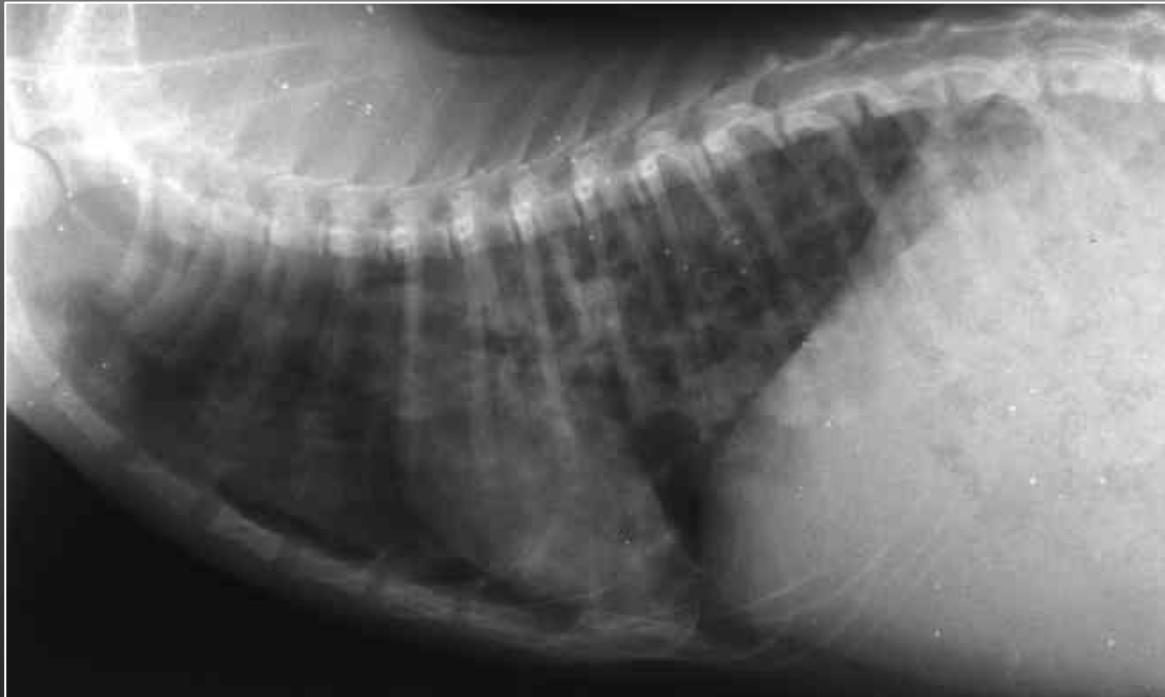# *Aelurostrongylus abstrusus*

## *Signes cliniques*



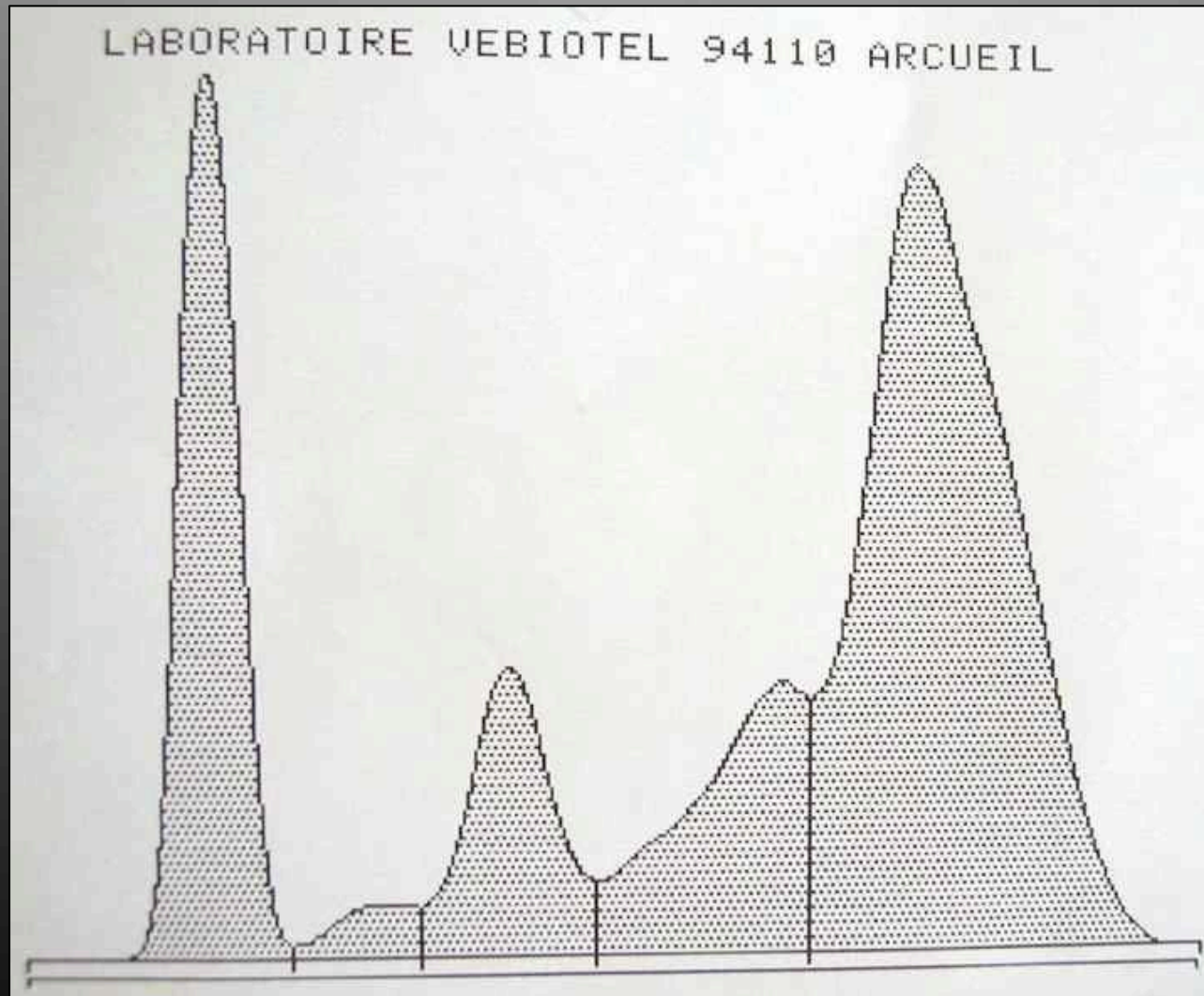
# *Aelurostrongylus abstrusus*

## *Signes radiographiques*



# *Aelurostrongylus abstrusus*

## *Signes biochimiques*





# *Aelurostrongylus abstrusus*

## *Recherche de larves*

- !Analyse des selles
  - !Méthode Baermann
  - !Méthode par sédimentation
- !Analyse du liquide de LBA



*L'Équipage*