

LES ECTOPARASITES DU HÉRISSEON (*ERINACEUS EUROPAEUS*) EN FRANCE

ECTOPARASITES OF HEDGEHOGS (*ERINACEUS EUROPAEUS*) IN FRANCE

Christelle DELABARRE¹ , Didier BOUSSARIE²  & Mohamed GHARBI³ 

Manuscrit initial reçu le 23 février 2024, manuscrit révisé reçu le 12 avril 2024, accepté le 18 avril 2024

RÉSUMÉ

Le hérisson européen (*Erinaceus europaeus*) est une espèce synanthrope qui réside dans les zones urbaines et suburbaines où elle a su exploiter l'habitat protecteur vis-à-vis de prédateurs ainsi que l'alimentation que lui offre ce milieu. Les hérissons peuvent être infestés par de nombreux ectoparasites et endoparasites dont certains sont encore mal connus. Les auteurs présentent les principaux arthropodes infestant les hérissons, présentant un risque pour leur santé et celle des humains. Il existe une forte spécificité d'espèces entre le hérisson et certains ectoparasites, notamment *Archaeopsylla erinacei* (la puce du hérisson) et *Phlebotomus hexagonus* (la tique du hérisson), qui peuvent avoir une incidence directe sur leur santé mais également en étant des vecteurs d'agents pathogènes. L'acarien psorique *Caparinia tripilis*, l'agent de la démodicie *Demodex erinacei* et le dermatophyte *Trichophyton mentagrophytes* var. *erinacei* sont inféodés principalement au hérisson. Une association phorétique entre les arthropodes parasites et les acariens du hérisson favoriserait leur propagation.

Une meilleure connaissance des risques de transmission vectorielle de maladies zoonotiques inhérents à la promiscuité avec les hérissons permettrait de mieux appréhender le rôle de protection de cette espèce tout en minimisant la circulation d'agents infectieux pouvant être transmis.

Mots-clés : hérisson ; tiques ; acariens ; puces ; myiases ; dermatophytes

1- 1090 route de Beauziac, 47700 Casteljaloux, France

E-mail : ethochris@yahoo.fr

2- 3 rue du Clos, 02000 Monampteuil, France

E-mail : didier.boussarie@wanadoo.fr

3- Laboratoire de parasitologie, Univ. Manouba, École nationale de médecine vétérinaire de Sidi Thabet, 2020 Sidi Thabet, Tunisie.

E-mail : gharbim2000@yahoo.fr



ABSTRACT

The European hedgehog (*Erinaceus europaeus*) is a synanthropic species that resides in urban and suburban areas where it has been able to exploit the protective habitat from predators as well as the food that this environment offers. Hedgehogs can be infested by numerous ectoparasites and endoparasites, some of them being still poorly understood. The authors present the main arthropods infesting hedgehogs presenting a risk to their health and the human's health. There is a strong species specificity between the hedgehog and some ectoparasites, especially *Archaeopsylla erinacei* (the hedgehog flea) and *Phlebotomus hexagonus* (the hedgehog tick), which can have a direct impact on their health but also by being vectors of pathogens. The psoric mites *Caparinia tripilis*, the agent of demodicosis *Demodex erinacei* and the dermatophyte *Trichophyton mentagrophytes* var. *erinacei* are mainly linked to hedgehogs. A phoretic association between parasitic arthropods and hedgehogs' mites would favor their spread.

Better knowledge of the risks with vector transmission of zoonotic diseases attached to the proximity with hedgehogs would provide a better knowledge in the protective role of this species while minimizing the circulation of infectious agents that can be transmitted.

Keywords: hedgehog; ticks; mites; fleas; myiasis; dermatophytosis

INTRODUCTION

Le hérisson d'Europe occidentale (*Erinaceus europaeus*) est un petit mammifère placentaire classé parmi les insectivores et qui appartient, selon la nouvelle classification basée sur des critères moléculaires, à l'ordre des Eulipotyphla (Brace *et al.* 2016).

En France, cette espèce est protégée au titre de l'article L. 411-1 du Code de l'environnement et l'arrêté du 23 avril 2007, qui précisent qu'il est interdit de détruire, mutiler, capturer, perturber ces animaux dans leur milieu naturel. Le hérisson est un animal solitaire, nocturne, nidicole et à hibernation obligatoire (Defosseux 2023) ; il occupe divers milieux naturels et structures paysagères (Morris et Reeve 2008). Plusieurs facteurs contribuent à sa présence dans l'environnement urbain, il s'agit notamment de la disponibilité alimentaire naturelle (vers de terre et arthropodes) et anthropique (déchets et alimentation destinée aux animaux de compagnie) (Pettett 2016). Les zones résidentielles lui offrent également des abris (Hubert *et al.* 2011) et une protection contre ses principaux prédateurs comme le blaireau, le hibou grand-duc (Pettett *et al.* 2017), le renard, la fouine, le sanglier, la chouette hulotte, la buse variable...

Depuis quelques années, le déclin des populations de hérissons en France a motivé la mise en place d'études scientifiques menées par des associations, notamment le CHENE (en collaboration avec des Écoles vétérinaires et les laboratoires spécialisés), la Ligue de protection des oiseaux (LPO) et le Muséum national d'histoire naturelle.

Les pratiques agricoles intensives et la fragmentation de l'habitat du hérisson, entre autres, engendrent une baisse de la diversité génétique impactant négativement aussi bien la santé que l'adaptabilité de ces animaux aux changements de leurs habitats (Braaker *et al.* 2017). L'utilisation de pesticides (notamment les molluscicides, les insecticides et les rodenticides) engendre un empoisonnement des hérissons et le déclin de leurs proies (Dowling *et al.* 2010 ; Haigh *et al.* 2012). En plus de ces risques d'origine anthropique, les hérissons peuvent être infestés par des endoparasites et des ectoparasites dont certains leur sont spécifiques. Les ectoparasites doivent être connus pour les rechercher et les identifier chez les hérissons afin de pouvoir les gérer de manière adéquate. Malgré l'importance écologique et vétérinaire des hérissons, très peu de travaux ont été publiés sur leurs ectoparasites en France et dans le monde. De ce fait, les auteurs présentent ci-dessous une synthèse bibliographique sur les principaux ectoparasites des hérissons décrits en France.



Tableau : Principaux ectoparasites du hérisson d'Europe (*Erinaceus europaeus* Linnaeus 1758) (compilation des auteurs à partir de plusieurs publications)

Groupe taxonomique	Famille	Genre et espèce	Nom français	Hôtes	Pouvoir pathogène
Siphonaptères (puces)	Pulicidae	<i>Archaeopsylla erinacei</i>	Puce du hérisson	Hérissons, chats, chiens, renards roux, fouines, humains	Pulicose, prurit, spoliation sanguine, anémie (cas sévères) Rôle vecteur : <i>Rickettsia Bartonella</i>
		<i>Ctenocephalides felis</i>	Puce du chat	Chats, chiens, rongeurs et autres mammifères	
	Ceratophyllidae	<i>Ceratophyllus gallinae</i>	Puce des oiseaux	Poulets et autres oiseaux, mammifères dont hérissons	Pulicose, prurit, spoliation sanguine, anémie (cas sévères) Vecteur du virus de la peste aviaire
	Hystrichopsyllidae	<i>Ctenophthalmus kolenati</i>	Puces de nidification <i>C. kolenati</i> (forestières)	Hérissons, campagnols, souris, chats, hamsters	Pulicose, prurit, spoliation sanguine, anémie (cas sévères)
		<i>Ctenophthalmus nobilis</i>	<i>C. nobilis</i> (rurales)	Hérissons, campagnols, musaraignes	
Diptères	Calliphoridae	<i>Calliphora vicina</i>	Mouches bleues	Larves parasites et les adultes sont libres	Myiases
		<i>Lucilia illustris</i>	Mouches vertes		
		<i>Lucilia ampullacea</i>	Mouches vertes		
		<i>Lucilia caesar</i>	Mouches dorées		
	Sarcophagidae	<i>Sarcophaga</i>	Mouches à viande		
		<i>Helicophagella melanura</i>			
Tiques	Ixodidae	<i>Pholeoixodes (Ixodes) hexagonus</i>	Tique du hérisson	Hérisson, chien, chat	Spoliation sanguine, surinfection Rôle vecteur : <i>Borrelia burgdorferi</i> s.l., <i>Anaplasma phagocytophilum</i> , <i>Ehrlichia canis</i> , <i>Babesia</i> spp., Virus de l'encéphalite à tiques
		<i>Ixodes ricinus</i>	Tique du mouton	Stades immatures ubiquistes	
	Amblyomidae	<i>Hyalomma</i> spp <i>Rhipicephalus sanguineus</i>	Tique brunes du chien	Stades immatures sur petits mammifères domestiques ou sauvages	
		<i>Dermacentor reticulatus</i>	Tique des cornes	Larves et nymphes sur les insectivores	
		<i>Haemaphysalis longicornis</i>	Tique du buisson	Petits mammifères, amphibiens, reptiles	
Acariens psoriques	Psoroptidae	<i>Caparinia tripilis</i>		Hérisson	Dermatite abdominale, entre les membres Co-infection, phorésie avec puces
		<i>Otodectes cynotis</i>		Carnivores, hérisson	
	Sarcoptidae	<i>Sarcoptes</i> spp		Plusieurs espèces de mammifères	Gale sarcoptique
		<i>Notoedres cati</i>		Chat, hérisson	Gale d'oreille
	Demodicidae	<i>Demodex erinacei</i>		Hérisson	Démodicose ou asymptomatique
Dermatophytes	Arthrodermataceae	<i>Trichophyton mentagrophytes</i> var <i>erinacei</i>		Hérisson	Portage asymptomatique fréquent Lésions cutanées de teigne
		<i>Microsporium</i>			
		<i>Nannizzia gypsea (Microsporium gypseum)</i>			
		<i>Arthroderma (Trichophyton) benhamiae</i>			

GÉNÉRALITÉS SUR LES HÉRISSONS DU GENRE *ERINACEUS*

Les hérissons sont des mammifères insectivores parfois classés comme des omnivores. Leur poids varie selon l'âge et la période de l'année, allant, pour un adulte, de 350 à 2 200 grammes (Berthévas 2014). Les représentants de la famille des Erinaceidae appartiennent à cinq genres (*Atelexis*, *Erinaceus*, *Hemiechinus*, *Mesechinus*, et *Paraechinus*) et 16 espèces ayant différentes distributions géographiques dans le monde, dont une douzaine en Europe et en Asie (Hutterer 2005 ; Bannikova et al. 2014). En France métropolitaine, il n'existe qu'une seule espèce de hérisson, le hérisson d'Europe, *Erinaceus europaeus* Linnaeus, 1758. La période de reproduction du hérisson débute



peu après la fin de l'hibernation et, en fonction des régions climatiques, elle se situe en France surtout en avril, mais elle s'étale de mi-mai à mi-août avec des extrêmes qui peuvent aller de mars à mi-octobre (Morris 1961). Il y a généralement deux pics successifs d'activité (Jackson 2006). Le hérisson est un homéotherme, il s'adapte aux baisses des ressources trophiques et aux basses températures en hibernant d'octobre (quand la température descend en-dessous de 11°C) jusqu'à mars-avril (Berthévas 2014).

Les hérissons jouent un rôle écologique important puisqu'ils sont prédateurs naturels de plusieurs espèces d'invertébrés comme les lombrics, les coléoptères, les chenilles de lépidoptères, les escargots et les limaces. Ils se nourrissent occasionnellement de petits vertébrés comme les oisillons, les mulots, les musaraignes et les taupes.

ENCADRÉ

Position taxonomique des hérissons

Règne : Animalia Linnaeus, 1758

Embranchement : Chordata Haeckel, 1874

Classe : Mammalia Linnaeus, 1758

Sous-ordre : Erinaceomorpha

Les outils de biologie moléculaire ont permis de constituer l'ordre des Eulipotyphla et de supprimer celui des Insectivora (Brace *et al.* 2016), en précisant notamment les liens de parenté des hérissons avec les musaraignes et les taupes, tous trois regroupés au sein du superordre des Laurasiatheria (Zhou *et al.* 2012).

Famille : Erinaceidae (hérissons vrais)

Genres : *Atelerix*, *Erinaceus*, *Hemiechinus*, *Mesechinus* et *Paraechinus* (Bannikova *et al.* 2014)

ACARIENS ECTOPARASITES DES HÉRISSONS

Tiques

Les tiques sont des ectoparasites fréquemment retrouvées chez le hérisson. En effet, un hérisson est infesté en moyenne par 27 tiques au cours de sa vie, majoritairement par la tique endophile *Ixodes hexagonus* (*Pholeoixodes hexagonus*), appelée tique du hérisson. Cette espèce est retrouvée chez 90 % des hérissons (Mehlhorn 2001 ; Földvári *et al.* 2011).

Le hérisson est également parasité par *I. ricinus* (Berthevas 2014). Les stades immatures de *Rhipicephalus sanguineus* peuvent infester les petits mammifères domestiques et sauvages dont les hérissons (Chabanne *et al.* 2011) (Figures 1 & 2). D'autres espèces de tiques ont été décrites chez le hérisson d'Europe : *Haemaphysalis longicornis*, *Haemaphysalis concinna*, *H. punctata*, *H. numidiana*, *Ixodes trianguliceps*, *Dermacentor reticulatus*, *D. sinicus* et *Rhipicephalus bursa* (Pfäffle 2015).

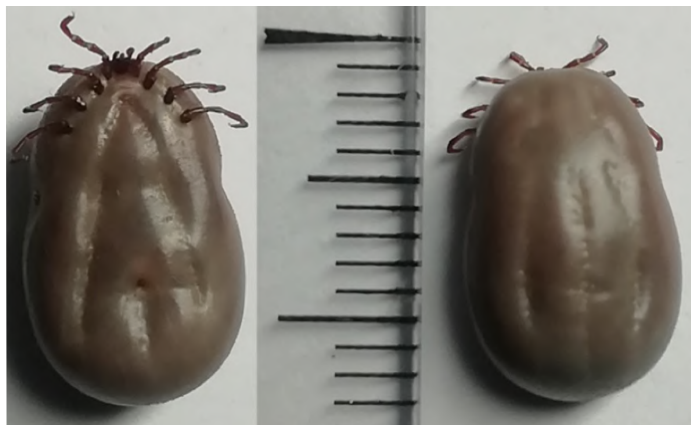


Figure 1 : Vue ventrale (spécimen de gauche) et dorsale (spécimen de droite) d'une femelle gorgée d'*Ixodes* (*Pholeoixodes*) *hexagonus* (© Christelle Delabarre)




Figure 2 : Vue latérale de la puce du hérisson, *Archaeopsylla erinacei* (© Christelle Delabarre)



Les tiques du hérisson ont un pouvoir pathogène direct, notamment de spoliation sanguine qui peut conduire à une anémie (Guigen et Degeilh 2001), et indirect du fait de la transmission d'agents pathogènes dont certains sont zoonotiques (Ruszkowski *et al.* 2021). Onze des douze spécimens de *Rhipicephalus sanguineus* collectés en France sur des hérissons étaient infectés par *Rickettsia massiliae* (Marié *et al.* 2012). Des études signalent d'autres agents pathogènes identifiés chez les tiques collectées sur des hérissons comme *Borrelia* spp, *Anaplasma phagocytophilum*, *Babesia* spp

Caparinia tripilis

Le genre *Caparinia* (Acari, Psoroptidae) (Canestrini, 1894) comprend plusieurs espèces dont *Caparinia tripilis* (Michael 1889) qui est le principal agent de gale du hérisson (Tenquist et Charleston 2001). *C. tripilis* est un acarien phorétique de la puce du hérisson (*Archaeopsylla erinacei*), ce qui lui permet d'infester d'autres animaux (Bezerra-Santos *et al.* 2021). *C. tripilis* a été isolé chez le hérisson européen en Angleterre (Kim *et al.* 2012a) et en Nouvelle-Zélande (Sweatman 1962). Le cycle biologique de *C. tripilis* dure environ trois semaines, il comprend les stades suivants : œuf, larve, protonympe, deutonympe et adulte (Sweatman 1962).

Les infections causées par *C. tripilis* sont à l'origine d'un prurit, de larges zones alopéciques, d'un épaissement cutané et d'une perte de piquants (Gerson et Boever 1983 ; Kutzer 1992) (Figures 3-5). Cet acarien prédispose à une infection par les dermatophytes, notamment *Trichophyton mentagrophytes* var *erinacei* (Moreira *et al.* 2013), et à des myiases du fait de la présence de débris cutanés et de sérosités (Sweatman 1962 ; Brockie 1974 ; Bexton et Robinson 2003). Il existe le plus souvent un portage asymptomatique de *C. tripilis* par le hérisson (Brockie 1974).



Figure 3 : Infestation d'un hérisson par *Caparinia tripilis*. Notez l'alopecie diffuse et squameuse étendue (© Didier Boussarie)



Figure 4 : Infestation d'un hérisson par *Caparinia tripilis*. Notez l'alopecie faciale squameuse et lichénifiée (© Didier Boussarie)



Figure 5 : Infestation d'un hérisson par *Caparinia tripilis*. Notez la présence de squames sur la peau et l'atrophie folliculaire lichénifiée des piquants (© Didier Boussarie)

Sarcoptes scabiei

Cet acarien est responsable de gales térébrantes, son cycle est homoxène. Après l'accouplement sur l'hôte, la femelle creuse des galeries dans la peau pour y pondre des œufs. Les hérissons galeux présentent un érythème cutané, un prurit, une lichénification, des croûtes, une alopecie et une perte de piquants (Pfäffle 2010). Les hérissons juvéniles peuvent développer une forme mortelle avec un érythème généralisé (Bexton et Robinson 2003). Enfin, la présence de lésions cutanées étendues favorisent les pyodermites secondaires (Arlian 1989).

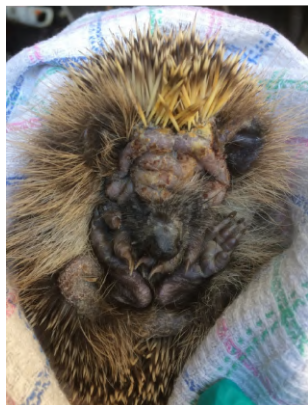

Figure 6 : Infestation d'un hérisson par *Demodex erinacei*. Notez l'hyperkératose et les lésions squamo-croûteuses étendues au niveau de la tête et de la région cervicale (© Didier Boussarie)

Demodex erinacei

Les hérissons peuvent s'infecter par un acarien agent spécifique de la démodécie du hérisson, *Demodex erinacei* (Hirst 1917). Cet acarien saprophyte vit dans les follicules pileux et les glandes sébacées (Pfäffle 2010). En général, cette infection est asymptomatique chez le hérisson, mais en cas de forte intensité d'infection, il induit une démodécie clinique qui se traduit par des lésions cutanées (Izdebska *et al.* 2020) avec une hyperkératose cutanée, des lésions squamo-croûteuses, des papules cutanées et une perte de poils (Figure 6).



INSECTES ECTOPARASITES DES HÉRISSENS

Puces

La puce des hérissons *Archaeopsylla erinacei* infeste rarement d'autres espèces animales, cette espèce hiberne avec son hôte. Néanmoins, comme les autres mammifères terrestres, les hérissons peuvent être infestés par plusieurs autres espèces de puces appartenant aux genres *Xenopsylla* (puce du rat), *Nosopsyllus* (*N. fasciatus*, puce du rat), *Ctenocephalides* (*C. canis*, *C. felis* et *C. agyrtes*), *Hystriochopsylla* spp, *Ceratophyllus gallinae*, *Ctenophthalmus* spp et *Pulex irritans* (puce de l'Homme) (Visser et al. 2001).

Les puces sont généralement tolérées par les hérissons mais certains animaux peuvent présenter un prurit, une gêne et des lésions cutanées. Lors d'infestations massives, les animaux développent une anémie chronique. *Archaeopsylla erinacei* est un vecteur d'agents pathogènes tels que *Rickettsia* spp, *Bartonella* spp et *Hemoplasma* spp (Gilles et al. 2008 ; Khaldi et al. 2012 ; Couton 2019).

Myiases

Les myiases sont des infestations de vertébrés par les larves de diptères. Plusieurs genres de diptères sont impliqués, en France principalement *Lucilia* spp, secondairement *Calliphora vicina* et *Helicophagella* (Berthévas 2014).

Les myiases sont relativement fréquentes chez les hérissons, aussi bien chez ceux souffrant de lésions cutanées que ceux ayant une peau intacte (Figure 7). Dans ce dernier cas, les larves de diptères sont retrouvées au niveau des orifices naturels (nez, yeux, oreilles, appareil génital femelle et anus). Par contre, lors de lésions cutanées, les myiases peuvent affecter n'importe quelle partie du corps du hérisson (Figure 8). L'effet pathogène de ces larves est variable, fonction de leur régime alimentaire et de la nature et de l'état du tissu atteint (nécrotique en surface ou tissu cutané vivant) (Robinson et Routh 1999).



Figure 7 : Myiase cutanée chez un hérisson
Notez la présence de paquets d'œufs de mouches au niveau des piquants (© Didier Boussarie)

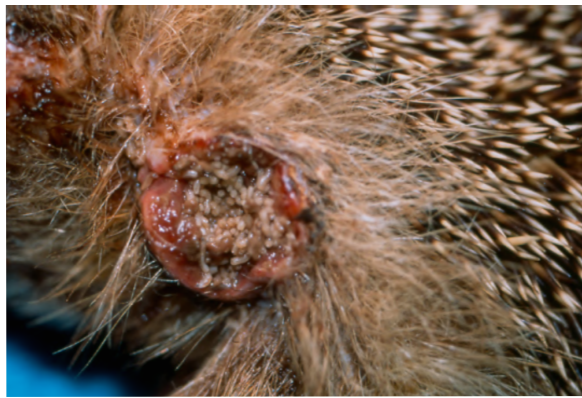

Figure 8 : Myiase cutanée surinfectée chez un hérisson
(© Didier Boussarie)

AGENTS DE TEIGNES

Étant des animaux fouisseurs, les hérissons sont souvent infectés par les dermatophytes. Ces derniers sont transmis par contact direct ou indirect avec les animaux présentant des signes cliniques ou porteurs sains (Gnat et al. 2022). Le hérisson est infecté principalement par *Trichophyton mentagrophytes* var *erinacei* (Le Barzic et al. 2021) (Figure 9), l'espèce la plus isolée des piquants et du ventre des hérissons (Abarca et al. 2017). D'autres dermatophytes zoophiles ont été isolés, tels que *Microsporum canis*, *Trichophyton mentagrophytes* ou *Nannizzia gypsea* (*Microsporum gypseum*) qui est une espèce géophile (Le Barzic et al. 2021). Sur les 412 hérissons examinés dans un refuge français,



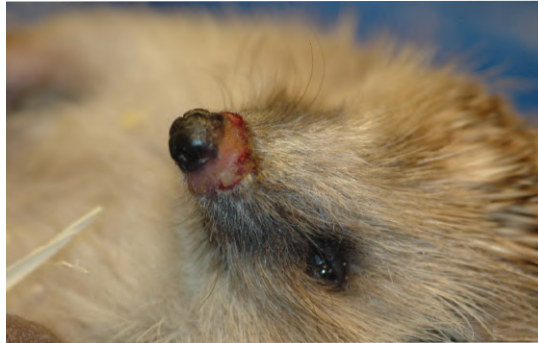

Figure 9 : Teigne surinfectée du chancre chez un hérisson provoquée par *Trichophyton mentagrophytes* (© Didier Boussarie)

69 étaient porteurs d'agents de teigne. *Trichophyton erinacei* a été identifié dans 174 échantillons des 726 examinés (24%) et six prélèvements étaient identifiés comme *Trichophyton mentagrophytes* (Le Barzic *et al.* 2021).

Le portage asymptomatique de dermatophytes chez les hérissons est fréquent. Certains sujets développent des lésions cutanées qui se traduisent par une chute des épines (Cafarchia *et al.* 2013) et des lésions croûteuses au niveau du pavillon auriculaire (Gregory et English 1975). Les hérissons malades ou affaiblis sont plus sensibles aux infections par les dermatophytes (Le Barzic *et al.* 2021).

TRAITEMENT DES ECTOPARASITOSE DU HÉRISSEON

Les médicaments acaricides des carnivores domestiques sont utilisables chez le hérisson : l'ivermectine (200-500 µg/kg tous les 10-14 jours, à renouveler 2 à 3 fois), la sélamectine (10 mg/kg) (Boussarie *et al.* 2023), l'association imidaclopride-moxidectine (Advocate® chat < 4 kg) appliquée à raison d'une goutte/200 g de poids (Kyu-Rim *et al.* 2012), le fipronil (2 gouttes tous les 10 jours, à utiliser avec précaution). De très bons résultats chez le hérisson pygmée africain (*Atelerix albiventris*) infesté par *C. tripilis* sont également obtenus en utilisant les isoxazolines : le fluralaner (15 mg/kg) ou le sarolaner (2 mg/kg) en une seule prise par voie orale permettent la disparition des parasites en 30 à 60 jours (Rangel 2020).

Le traitement des dermatophytoses fait appel à des bains d'enilconazole, à l'administration par voie orale de griséofulvine (30 à 50 mg/kg/jour pendant 3 à 5 semaines) ou d'itraconazole (10 mg/kg/jour pendant 2 à 3 semaines, selon la gravité du cas). Une deuxième cure, 10 jours plus tard, peut être préconisée si aucune amélioration n'est observée, en utilisant du kétoconazole (10 mg/kg/jour pendant 15 jours). Enfin, rappelons que le lufénuron semble inefficace (Boussarie *et al.* 2023).

CONCLUSION

Les études sur la prévalence des ectoparasites des hérissons européens fournissent des informations sur l'identification et la relation hôte-parasite (Calero-Bernal et Garcia-Bocanegra 2023). L'intérêt de ces recherches est motivé notamment par le comportement synanthropique de ces mammifères sauvages qui sont généralement infestés par des arthropodes et donc considérés comme vecteurs potentiels d'agents pathogènes zoonotiques (Barradas *et al.* 2021 ; Cormier 2023).

Rasmussen *et al.* (2021) soulignent l'importance de réhabiliter dans leur zone d'origine les hérissons qui ont été pris en charge en centres de soins de la faune sauvage afin d'empêcher toute propagation de parasites. Il existe une interaction entre les différents ectoparasites se trouvant sur un même sujet, l'absence d'une espèce faciliterait l'infestation par l'autre (Bezerra-Santos *et al.* 2021).

Une meilleure connaissance des ectoparasites du hérisson et de la relation hôte-parasite entre eux signifie une meilleure gestion de la santé de ces espèces mais aussi celle de l'être humain (sa protection contre les infestations par les parasites et la contamination évitable par les biocides) et celle de l'environnement (protection des hérissons et réduction de la contamination de l'environnement par les biocides).

CONFLITS D'INTÉRÊTS

Les auteurs déclarent qu'ils n'ont aucun conflit d'intérêt.



RÉFÉRENCES

- Abarca ML, Castellá G, Martorell J, Cabañes FJ. *Trichophyton erinacei* in pet hedgehogs in Spain: Occurrence and revision of its taxonomic status. *Medical Mycology*, 2017, 55(2), 164-172
- Arlian LG. Biology, host relations, and epidemiology of *Sarcoptes scabiei*. *Annual Review of Entomology*, 1989, 34(1), 139-159
- Bannikova AA, Lebedev VS, Abramov AV, Rozhnov VV. Contrasting evolutionary history of hedgehogs and gymnures (Mammalia: Erinaceomorpha) as inferred from a multigene study. *Biological Journal of the Linnean Society*, 2014, 112(3), 499-519
- Barradas PF, Mesquita JR, Mateus TL, Ferreira P, Amorim I, Gärtner F *et al.* Molecular detection of *Rickettsia* spp. in ticks and fleas collected from rescued hedgehogs (*Erinaceus europaeus*) in Portugal. *Experimental and Applied Acarology*, 2021, 83(3), 449-460
- Berthévas G. Les principaux parasites des hérissons d'Europe (*Erinaceus europaeus*) admis au Centre de Sauvagerie de la Faune Sauvage d'Alfort (CEDAF). 2014, Thèse pour le grade de docteur vétérinaire. Faculté de Médecine de Créteil
- Bextone S, Robinson I. Hedgehogs. In *Manual of Wildlife Casualties British Small Animal Veterinary Association*. Quedgely. Gloucester. 2003 p 49-65
- Bezerra-Santos MA, Sgroi G, Mendoza-Roldan JA, Khedri J, Camarda A, Iatta R, *et al.* Ectoparasites of hedgehogs: From flea mite phoresy to their role as vectors of pathogens. *International Journal for Parasitology: Parasites and Wildlife*, 2021, 15,95-104
- Boussarie D. Gale à *Caparinia tripilis* chez un hérisson européen, In 100 cas cliniques chez les NAC, 2^e édition. Med'com, Paris, 2023, 175-179.
- Braaker S, Kormann U, Bontadina F, Obrist MK. Prediction of genetic connectivity in urban ecosystems by combining detailed movement data, genetic data and multi-path modelling. *Landscape and Urban Planning*, 2016, 160, 107-114
- Brace S, Thomas JA, Dalén L, Burger J, MacPhee RD, Barnes I *et al.* Evolutionary History of the Nesophontidae, the Last Unplaced Recent Mammal Family. *Molecular Biology and Evolution*, 2016, 33(12): 3095- 3103
- Brockie RE. The hedgehog mange mite, *Caparinia tripilis*, in New Zealand. *New Zealand Veterinary Journal*. 1974, 22(12), 243-247
- Cafarchia C, Iatta R, Latrofa MS, Gräser Y, Otranto D. Molecular epidemiology, phylogeny and evolution of dermatophytes. *Infection. Genetics and Evolution*, 2013, 20: 336-351
- Calero-Bernal R, García-Bocanegra I. Parasites and Wildlife. 2023, *Animals*, MDPI, 13(4), 628. Doi: [10.3390/ani13040628](https://doi.org/10.3390/ani13040628)
- Chabanne L, Bourdoiseau G, Boulouis, HJ, Beugnet F. Les maladies vectorielles à bactéries hémotropes chez le chien, 2011, In : *Encyclopédie Médico-Chirurgicale Vétérinaire*. Paris, France, 14 pp
- Cormier E. Impact des modifications climatiques sur la répartition des arthropodes ectoparasites de carnivores domestiques en Europe : étude bibliographique et restitution de la réunion d'experts organisée par le laboratoire MSD santé animale en septembre 2020. Médecine vétérinaire et santé animale. Thèse en médecine vétérinaire, École Nationale Vétérinaire d'Alfort, 2023, 228 pp
- Couton G. Ectoparasites des hérissons d'Europe (*Erinaceus europaeus*) admis au centre de soins de la faune sauvage de l'ENVF en 2018 : identification et recherche d'agents pathogènes d'intérêt médical et vétérinaire. Thèse en médecine vétérinaire, École Nationale Vétérinaire de Toulouse, 2019, 90 pp
- Defosseux I. Effets de l'environnement urbain et des traits d'histoire de vie du hérisson d'Europe (*Erinaceus europaeus*) sur la dynamique de ses agents pathogènes (tiques du genre *Ixodes* et *Borrelia burgdorferi* sensu lato). Thèse en médecine vétérinaire, École Nationale Vétérinaire d'Alfort, 2023, 125 pp
- Földvári G, Rigó K, Jablonszky M, Biró N, Majoros G, Molnár V *et al.* Ticks and the city: Ectoparasites of the Northern white-breasted hedgehog (*Erinaceus roumanicus*) in an urban park. *Ticks and Tick-Borne Diseases*, 2011, 2(4), 231-234
- Gerson L, Boever WJ. Acariasis (*Caparinia* sp.) in hedgehogs (*Erinaceus* spp.): diagnosis and treatment. *The Journal of Zoo Animal Medicine*, 1983, 14 :17-19
- Gilles J, Just FT, Silaghi C, Pradel I, Lengauer H, Hellmann K, *et al.* *Rickettsia felis* in Fleas, France. *Emerging Infectious Diseases*, 2008, 14(4), 684-686
- Gnat S, Łagowski D, Dylag M, Nowakiewicz. A European Hedgehog (*Erinaceus europaeus* L.) as a Reservoir of Dermatophytes in Poland. *Microbial Ecology*, 2022, 84(2), 363-375
- Gregory MW, English MP. *Arthroderma benhamiae* infection in the Central African hedgehog, *Erinaceus albiventris*, and a report of a human case. *Mycopathologia*, 1975, 55, 143-147
- Guiguen C, Degeilh B. Les tiques d'intérêt médical : rôle vecteur et diagnose de laboratoire. *Revue Française des Laboratoires*. 2001, 49-57
- Haigh A, O'Riordan RM, Butler F. Nesting behaviour and seasonal body mass changes in a rural Irish population of the Western hedgehog (*Erinaceus europaeus*). *Acta Theriologica*, 2012, 57, 321-331
- Hubert P, Julliard R., Biagianni S, Pouille ML. Ecological factors driving the higher hedgehog (*Erinaceus eu-*



europaeus) density in an urban area compared to the adjacent rural area. *Landscape and Urban Planning*, 2011, 103(1), 34-43

- Hutterer R. Order Erinaceomorpha. In: Wilson DE, Reeder DAM, editors. *Mammal species of the world: a taxonomic and geographic reference*. Baltimore: The Johns Hopkins University Press. 2005, 212–219

- Izdebska J, & Leszek R. The Biodiversity of demodoid mites (Acariformes: Prostigmata), specific parasites of mammals with a global checklist and a new finding for *Demodex sciurinus*. *Diversity*. 2020, 12, 261:1-38

- Jackson DB. The breeding biology of introduced hedgehogs (*Erinaceus europaeus*) on a Scottish Island: lessons for population control and bird conservation. *Journal of Zoology*. 2006, 268: 303-314

- Khaldi M, Socolovschi C, Benyettou M, Barech G., Biche M, Kernif, T et al. Rickettsiae in arthropods collected from the North African Hedgehog (*Atelerix algirus*) and the desert hedgehog (*Paraechinus aethiopicus*) in Algeria. *Comparative Immunology, Microbiology and Infectious Diseases*, 2012, 35(2), 117-122

- Kim DH, Oh DS, Ahn KS, Shin SS. An outbreak of *Caparinia tripilis* in a colony of African pygmy hedgehogs (*Atelerix albiventris*) from Korea. *Korean Journal of Parasitology*, 2012, 50(2), 151–156

- Kutzer E. Parasitosen des Igels, In: *Veterinärmedizinische Parasitologie* (Eds. Boch J. and Supperer R.), 1992, 4th Edition, Parey, Berlin and Hamburg, Germany, 771-776

- Kyu-Rim K, Kyu-Sung A, Dae-Sung O, Sung-Shik S. Efficacy of a combination of 10% and imidacloprid and 1% moxidectin against *Caparinia tripilis* in African pygmy hedgehog (*Atelerix albiventris*). *Parasites & Vectors*, 2012, 5 :158

- Le Barzic C, Cmokova A, Denaes C, Arné P, Hubka V, Guillot J et al. Detection and control of dermatophytosis in wild European hedgehogs (*Erinaceus europaeus*) admitted to a French wildlife rehabilitation centre. *Journal of Fungi*, 2021, 7(2), 74

- Marié JL, Davoust B, Socolovschi C, Raoult D, Parola, P. Molecular detection of rickettsial agents in ticks and fleas collected from a European hedgehog (*Erinaceus europaeus*) in Marseilles, France. *Comparative Immunology, Microbiology and Infectious Diseases*, 2012, 35(1), 77-79

- Mehlhorn H. *Encyclopedic Reference of Parasitology: Biology, Structure, Function, Diseases, Treatment, Therapy*, 2001, 2nd edition. Berlin, Springer

- Moreira A, Troyo A, Calderon-Arguedas O. First report of acariasis by *Caparinia tripilis* in African hedgehogs, (*Atelerix albiventris*), in Costa Rica. *Revista Brasileira de Parasitologia Veterinaria*, 2013, 22, 155–158

- Morris B. Some observations on the breeding season of the hedgehog and the rearing and handling of the

young. *Proceedings of the Zoological Society London*, 1961, 136(2): 201-206

- Morris PA, Reeve NJ. Hedgehog *Erinaceus europaeus*, In *Mammals of the British Isles: Handbook*, edited by S. Harris and D.W. Yalden, 2008, 4th Revised edition, 241–48. Southampton: Mammal Society

- Pettett CE. Factors affecting hedgehog distribution and habitat selection in rural landscapes. PhD Thesis. 2016, University of Oxford

- Pettett CE, Johnson PJ, Moorhouse TP, Hambly C, Speakman JR, Macdonald DW. Daily energy expenditure in the face of predation: hedgehog energetics in rural landscapes. *Journal of Experimental Biology*. 2017 1;220(Pt 3): 460-468. doi: 10.1242/jeb.150359

- Pfäffle MP. Influence of parasites on fitness parameters of the European hedgehog (*Erinaceus europaeus*). 2010, Thèse pour le doctorat en sciences naturelles, Karlsruhe. Institut für Technologie (KIT) – Universitätsbereich, 254 p

- Pfäffle M, Littwin N, Petney T. Host preferences of immature *Dermacentor reticulatus* (Acari: Ixodidae) in a forest habitat in Germany. *Ticks and Tick-Borne Diseases*, 2015, 6(4), 508-515

- Rangel A. Use of sarolaner in African hedgehogs (*Atelerix albiventris*) infested with *Caparinia tripilis*. *Journal of Exotic Pet Medicine*, 2020, <https://doi.org/10.1053/j.epm.2020.06.001>

- Rasmussen SL, Hallig J, van Wijk RE, Petersen HH. An investigation of endoparasites and the determinants of parasite infection in European hedgehogs (*Erinaceus europaeus*) from Denmark. *International Journal for Parasitology. Parasites and Wildlife*, 2021, 16 :217-227

- Robinson I, Routh A. Veterinary care of the hedgehog. In *Practice*. 1999. Vol. 21, n° 3, 128 137

- Ruzkowski JJ, Hetman M, Turlewicz-Podbielska H, Pomorska-Mól M. Hedgehogs as a Potential Source of Zoonotic Pathogens-A Review and an Update of Knowledge. *Animals*, 2021, 11

- Sweatman GK. Parasitic mites of non-domesticated animals in New Zealand. *New Zealand Entomologist*, 1962, 3(1), 15-23

- Tenquist JD, Charleston WAG. A revision of the annotated checklist of ectoparasites of terrestrial mammals in New Zealand. *Journal of the Royal Society of New Zealand*, 2001, 31(3). 481-542

- Visser M, Rehbein S, Wiedemann C. Species of flea (*Siphonaptera*) infesting pets and hedgehogs in Germany. *Journal of Veterinary Medicine. B, Infectious Diseases and Veterinary Public Health*, 2001, 48(3), 197–202

- Zhou X, Xu S, Xu J, Chen B, Zhou K, Yang G. Phylogenomic analysis resolves the interordinal relationships and rapid diversification of the laurasiatherian mammals. *Systematic Biology*, 2012, 61(1), 150

