

Académie Vétérinaire de France

20 Janvier 2011

**Utilisations du Laser Diode
en ophtalmologie vétérinaire**

Frédéric GOULLE

AQUIVET – Service d'Ophtalmologie

Bordeaux Eysines



Utilisations du Laser Diode en ophtalmologie vétérinaire

Principes généraux

Différents types de lasers en ophtalmologie

Applications du laser diode en ophtalmologie vétérinaire

Utilisations du Laser Diode en ophtalmologie vétérinaire

Principes généraux

Différents types de lasers en ophtalmologie

Applications du laser diode en ophtalmologie vétérinaire

Propriétés spécifiques de la lumière laser

LASER:
Light **A**mplification by **S**timulated **E**mission of **R**adiation

Monochromaticité:

longueur d'onde unique du faisceau émis

Directivité:

faisceau parallèle (« rayon »), vs lampe

Puissance (W):

intensité de l'énergie lumineuse reçue par unité de surface très élevée (+brillant que soleil)

Principes de fonctionnement du laser

Les lasers se différencient par la nature du milieu actif:

Lasers à gaz:

Hélium, Néon, CO₂

Lasers à solide:

Néodyme, Rubis

Lasers à semi-conducteur:

Diode

Lasers à colorants, à liquide

Tissus oculaires et Laser

L'énergie du laser est principalement absorbée par trois pigments oculaires:

L'hémoglobine: absorbe bleu, vert, jaune, rouge

Le xanthophylle: absorbe le bleu (macula)

La mélanine: pigment le plus important pour l'absorption de l'énergie laser, entre 400 et 1400 nm (du bleu aux IR proches)

→ L'uvéa et l'EPR sont les zones de concentration les plus élevées de mélanine et sont donc les sites les plus importants d'absorption de l'énergie laser

Utilisations du Laser Diode en ophtalmologie vétérinaire

Principes généraux

Différents types de lasers en ophtalmologie

Applications du laser diode en ophtalmologie vétérinaire

Différents types de lasers en ophtalmologie

Les applications de la chirurgie laser sont plus vastes en chirurgie humaine que vétérinaire:

- pas de chirurgie réfractive en véto dans le cadre de la myopie
- plus récent en médecine vétérinaire
- problème du coût du matériel

Les 2 lasers les plus utilisés en médecine vétérinaire sont:

Le Laser Nd: YAG	1064 nm
Le Laser Diode	810 nm

Différents types de lasers en ophtalmologie

LASER DIODE

Longueur d'onde du faisceau émis: 810 nm (Infrarouge)

Action par photocoagulation (thermique):

- la plus utilisée en ophtalmologie vétérinaire
- transformation de la lumière en chaleur au niveau des pigments des tissus cibles (dénaturation des protéines)
- le dommage obtenu est une nécrose par coagulation
 - appliqué aux corps ciliaires (Glaucome)
 - appliqué à la rétine (Rétinopexie)

Utilisations du Laser Diode en ophtalmologie vétérinaire

Principes généraux

Différents types de lasers en ophtalmologie

Applications du laser diode en ophtalmologie vétérinaire

Applications du laser diode en ophtalmologie vétérinaire

Chirurgie du **glaucome**

(photocoagulation des corps ciliaires)

Chirurgie de la **rétine**

(rétinopexie préventive, curative)

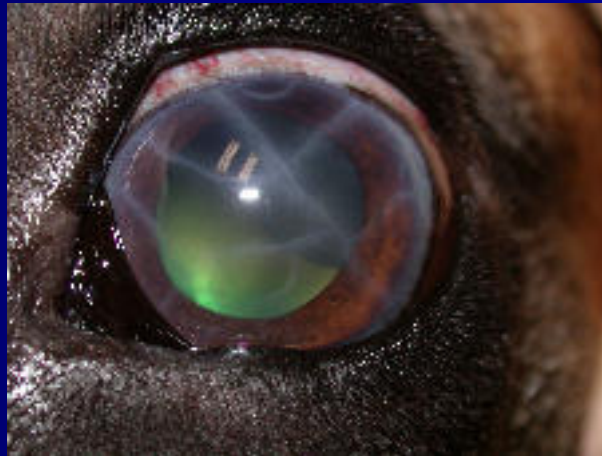Chirurgie de l'**uvéée**

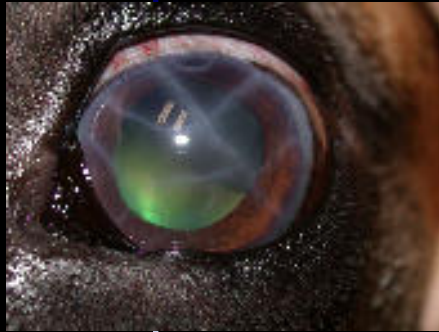(kystes uvéaux, tumeurs uvéales)

Applications du laser diode en ophtalmologie vétérinaire

Chirurgie du **glaucome**

(photocoagulation des corps ciliaires)





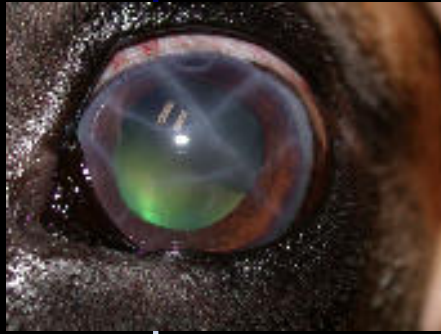Chirurgie du **glaucome**

Principe

- destruction thermique partielle et ciblée des corps ciliaires par l'énergie du laser pour entraîner une réduction de l'HA
- Cyclophotocoagulation : coagulation de l'épithélium ciliaire pigmenté, du stroma ciliaire et de sa vascularisation

Indications

- œil glaucomateux encore visuel, d'apparition récente rebelle malgré traitement médical bien conduit
- œil glaucomateux non visuel, +/- douloureux, +/- buphtalme, permet limitation douleur, médicaments



Chirurgie du **glaucome**

Préopératoire

ramener la PIO à 15-20 mm Hg avant intervention
(paracentèse, diamox, mannitol...)

Technique

nécessite anesthésie générale, courte durée
sonde glaucome spécifique:
sur la conjonctive, en regard des corps ciliaires
sonde perpendiculaire à la tangente de la sclère
indentation nécessaire
éviter les zones de 3h et 9h (A ciliaires longues)



Chirurgie du **glaucome**

Complications

Postop immédiat:

Tyndall, hyphéma, hc, chémosis discret

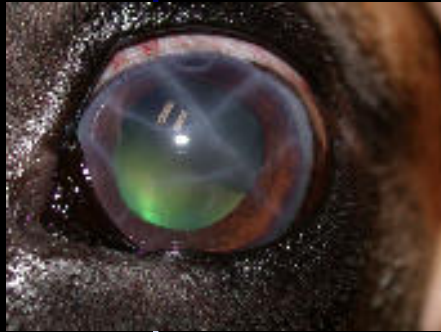→ monitoring **très serré** de la PIO en post op !!!
(hospit, paracentèses répétées...) pas en ambulatoire

Moyen/long terme:

cataracte, hémorragie intraoculaire

uvéite antérieure

hypotonie puis phtisie si laser excessif



Chirurgie du **glaucome**

Résultats

Technique prometteuse, largement plus avantageuse que la cryothérapie (car moins agressive, + précise), mais résultats à 1 an mitigés

Actualité, avenir...

Chirurgie **endolaser** : résultats bien plus prometteurs (D Wilkie, D Bras, 2010), bien que là aussi, aucun consensus ne se dégage pour l'instant



Chirurgie du **glaucome**



Endocyclophotocoagulation Laser

Energie laser délivrée par voie endoscopique IO

Puissance délivrée moindre, de manière très précise

Beaucoup moins d'effets secondaires

Possibilité de procédure combinée (phaco/ECP)

Applications du laser diode en ophtalmologie vétérinaire

Chirurgie du **glaucome**

(photocoagulation des corps ciliaires)

Chirurgie de la **rétine**

(rétinopexie préventive, curative)

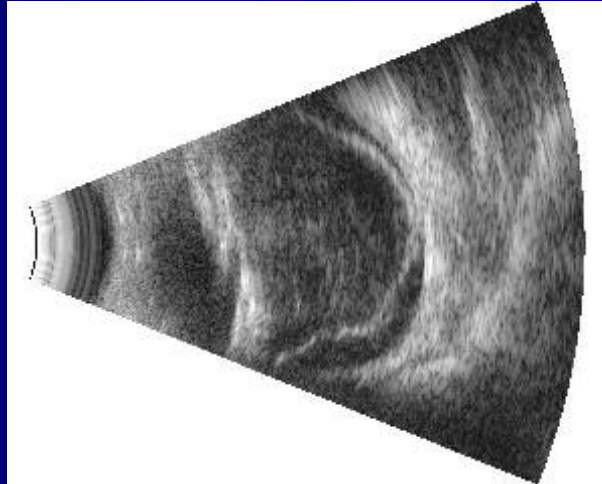
Chirurgie de l'**uvéa**

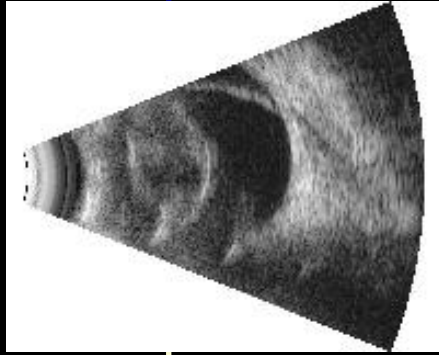
(kystes uvéaux, tumeurs uvéales)

Applications du laser diode en ophtalmologie vétérinaire

Chirurgie de la **rétilne**

(rétinopexie préventive, curative)

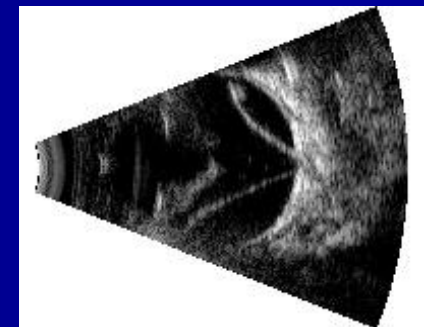
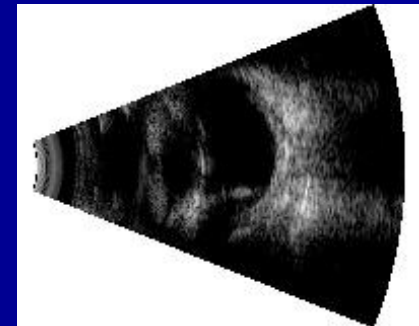


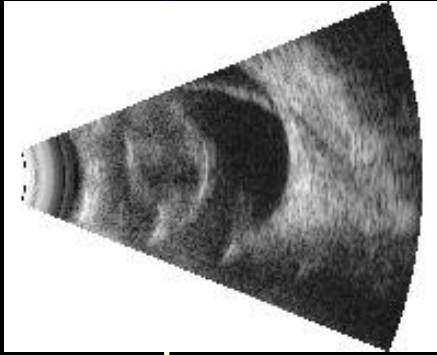


Chirurgie de la **ré**tine

Principe

- Photocoagulation par action thermique ciblée de l'énergie du laser pour créer une cicatrice chorioretinienne en vue de maintenir la rétine en place
- Rétinopexie **préventive**:
(œil adelphe avec DR, pexie barrière sur DR partiel)
- Rétinopexie **curative**:
sur DR récent,
avec neurorétine encore fonctionnelle (ERG !, délai admis de 4 semaines),
sur rétine réappliquée !!

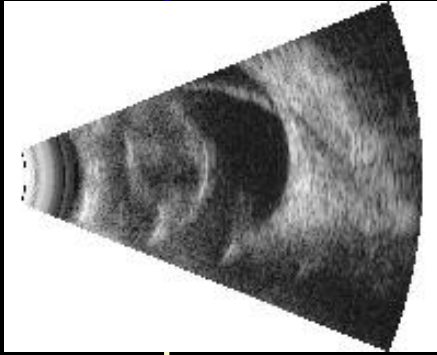




Chirurgie de la **ré**tine

Indications

- Prédisposition raciale
- Décollement rétinien sur l'œil adelphe
- Déplacements cristalliniens
- Ruptures de capsule postérieure
- Cataracte hypermature, uvéite phaco-induite
- Dégénérescence vitréenne





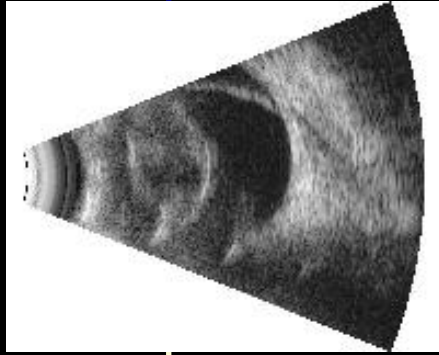
Chirurgie de la **ré**tine

Indications

→ DR et prédisposition raciale: Bichon Frisé, Shih Tzu !!
étude de Vainisi sur 57 BF, chir cataracte, laser vs no laser :
Laser statistiquement bénéfique

55% DR sans laser (10/18), 12% DR avec laser (5/39)
(fréquemment pratiquée chez le chien, même si efficacité précise non
vraiment connue)





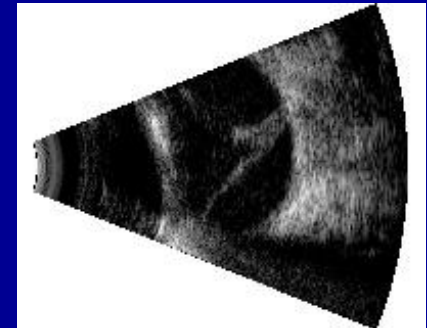
Chirurgie de la **ré**tine

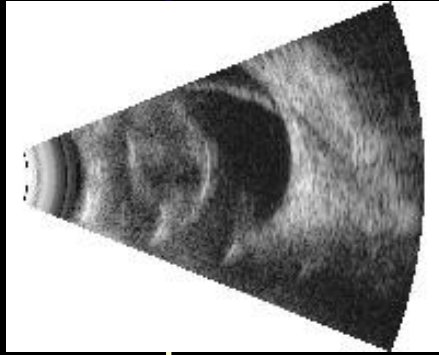
Indications

→ DR sur œil adelphe

Homme : Grandes études → bénéfices du traitement prophylactique (60% déch rét et/ou DR sur œil adelphe après DR par déchirure géante non traumatique)

Chien : DR suite à une chirurgie de cataracte → risque élevé de décollement rétinien pour l'autre œil, surtout si phacoémulsification nécessaire → rétinopexie préventive raisonnablement envisageable.



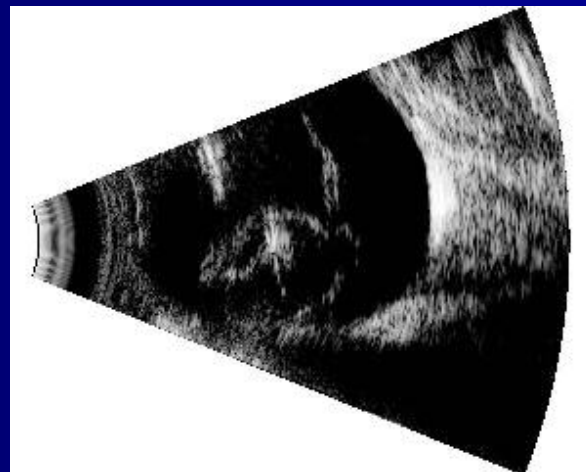

Chirurgie de la **ré**tine

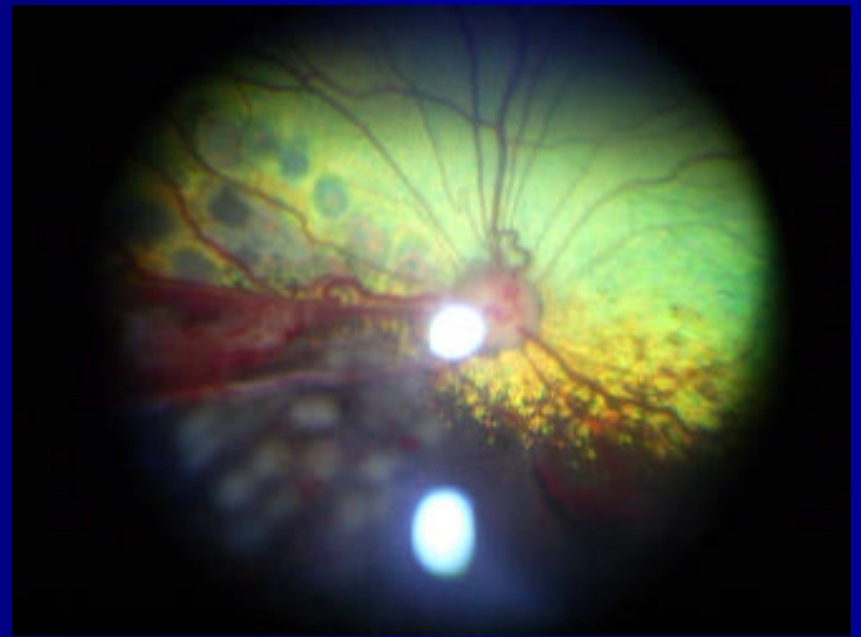
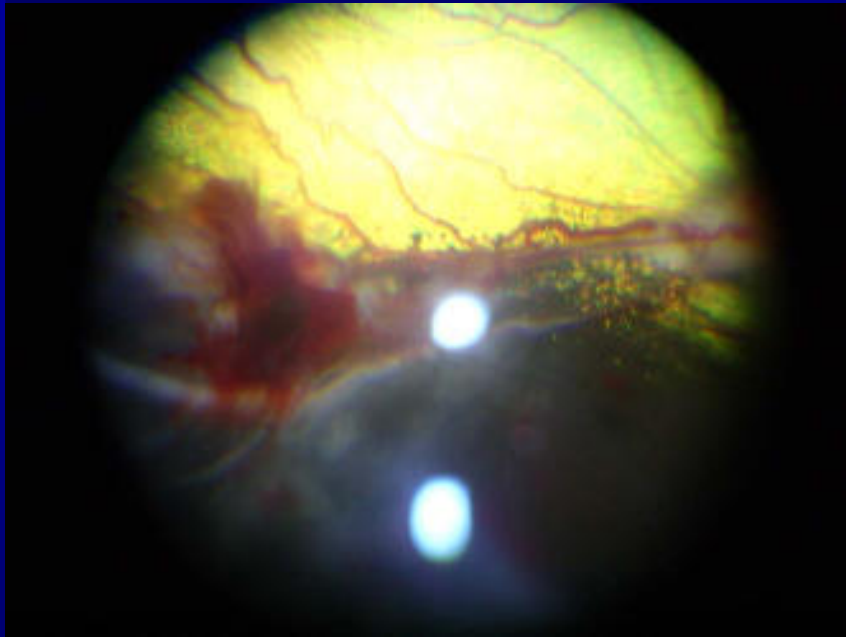
Indications

→ DR associé aux déplacements cristalliniens

DR fréquemment associé à lux crist ou chir (ICLE, phaco):
rétinopexie recommandée juste avant si possible, sinon
après, voire simultanée.



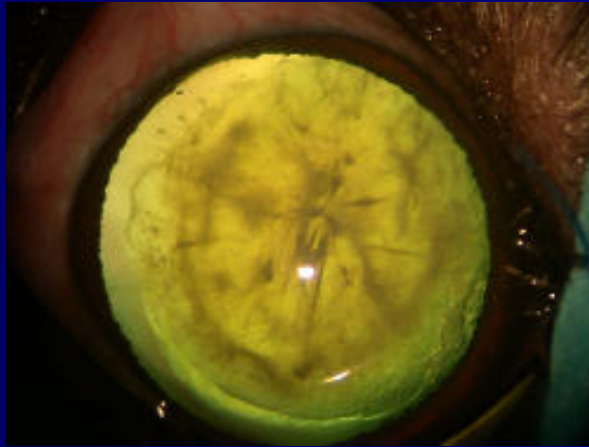
Chirurgie de la **ré**tine



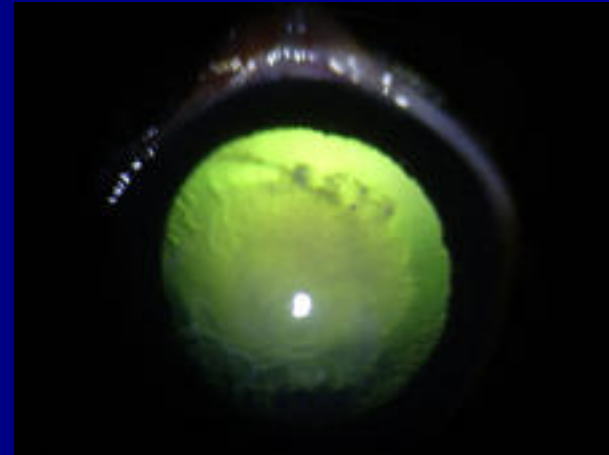
Retinopexie barriere



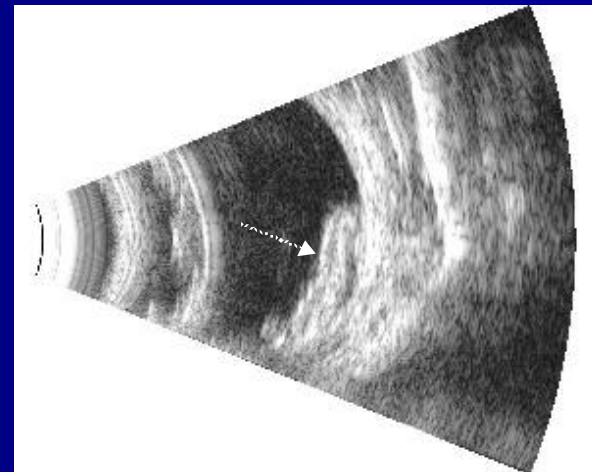
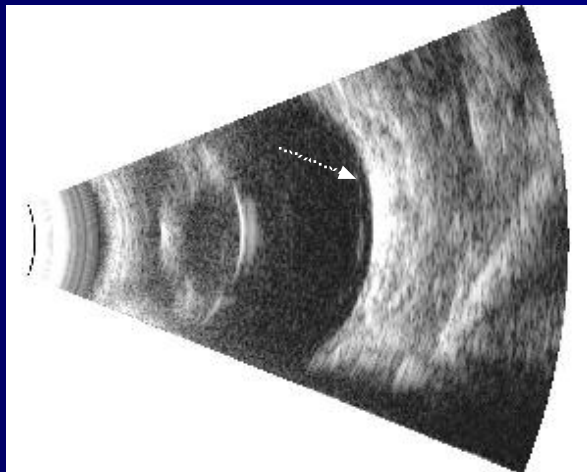
Chirurgie de la **rétine**



OD

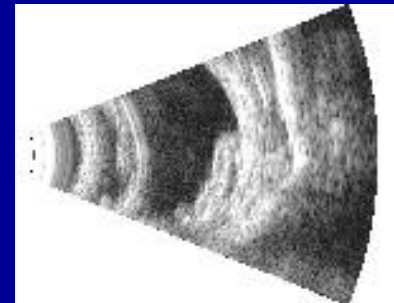
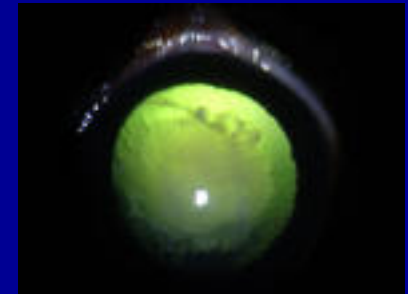
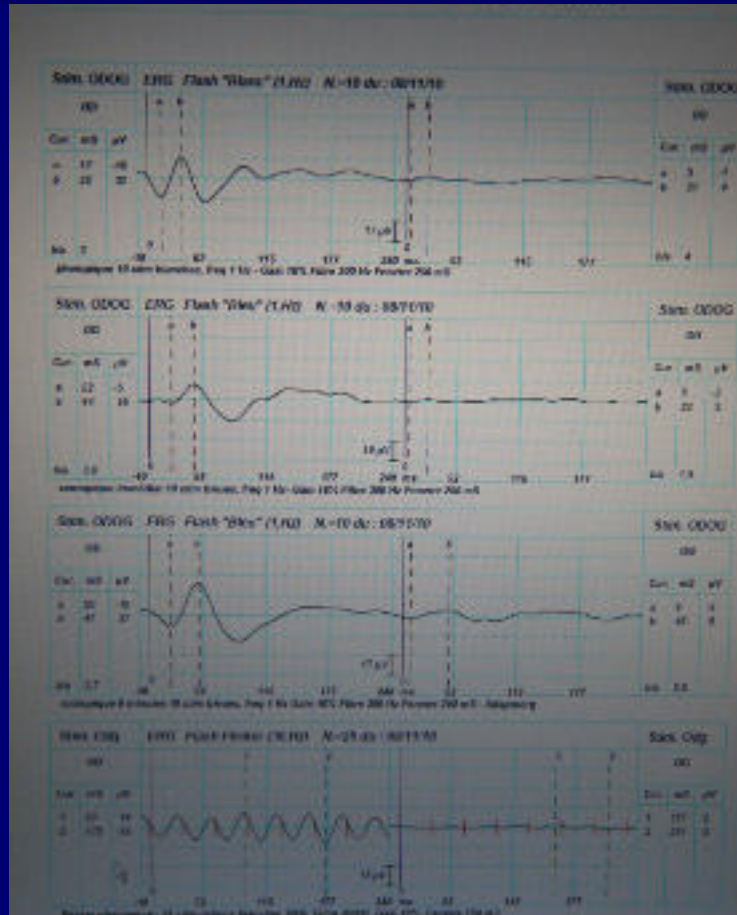
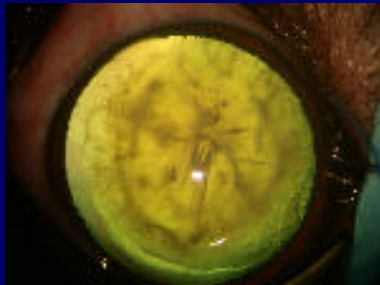


OG



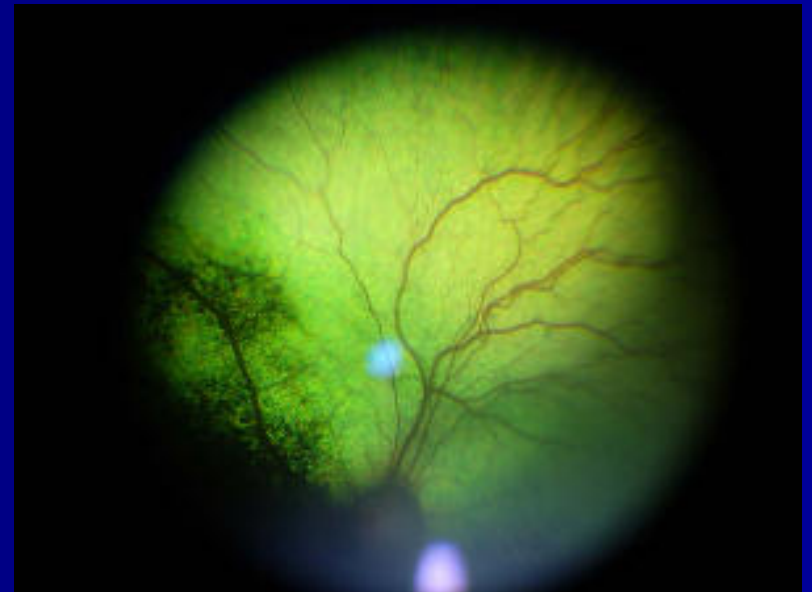
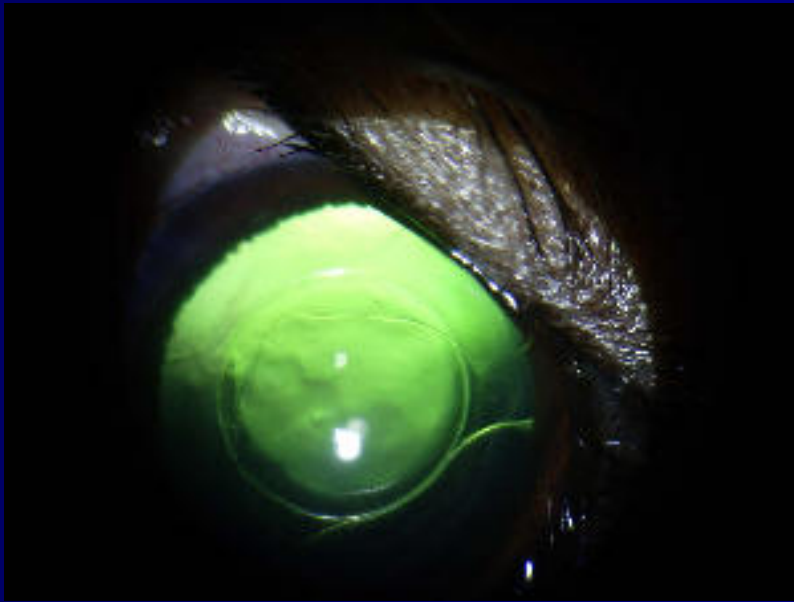


Chirurgie de la **rétine**



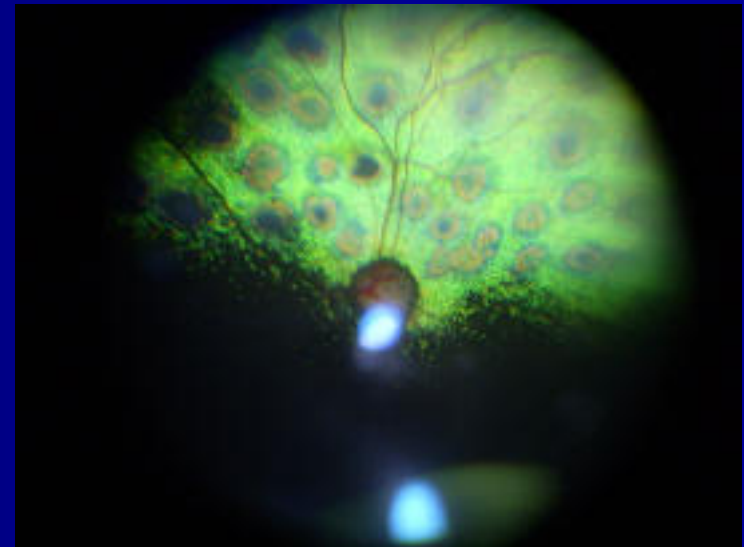
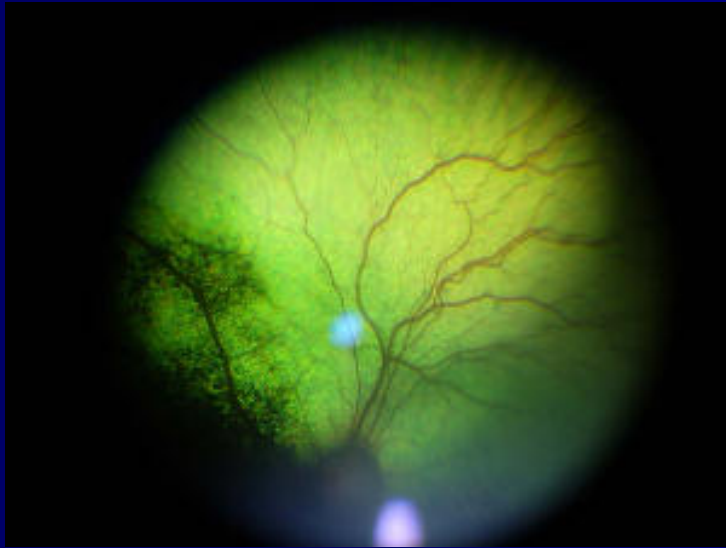

Chirurgie de la **rétine**

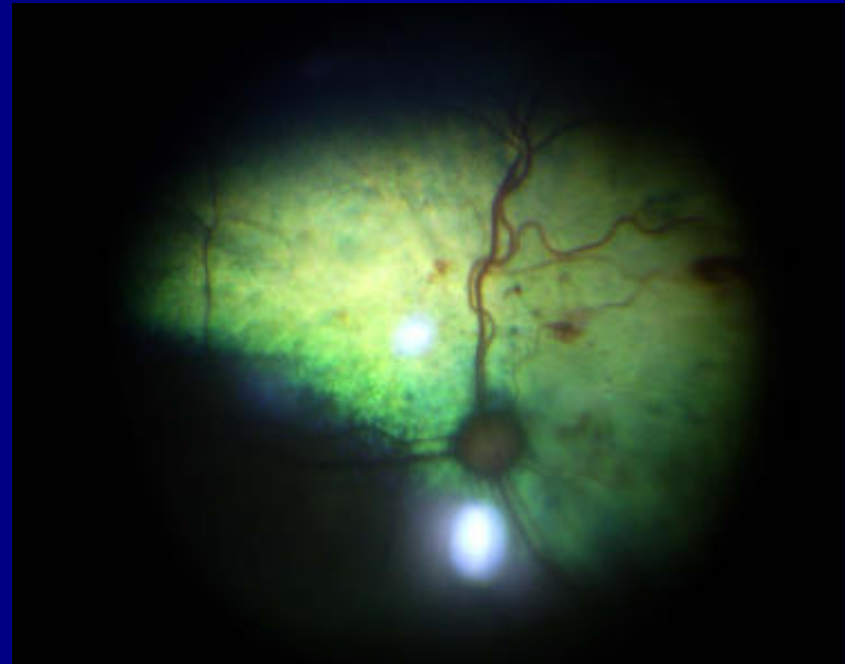
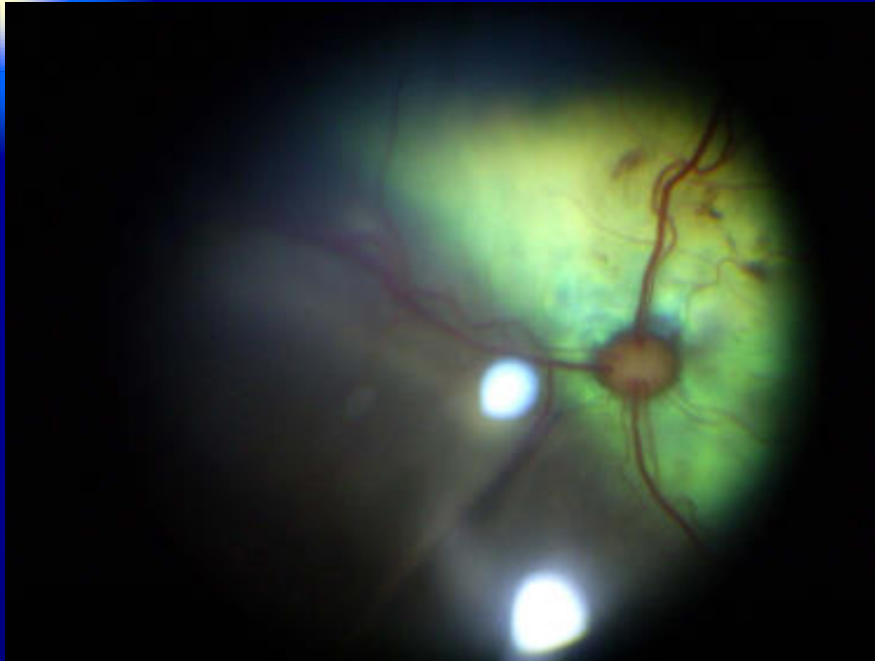



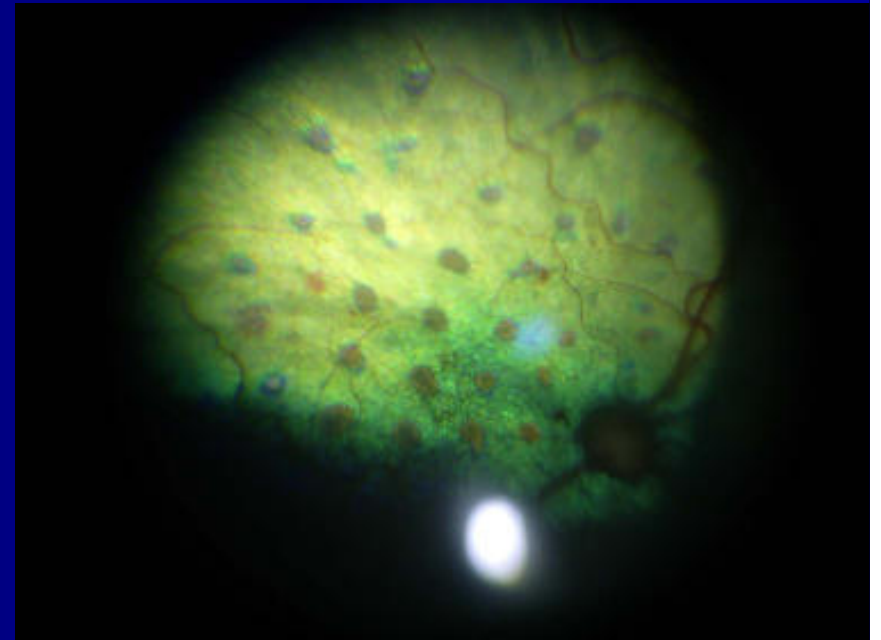
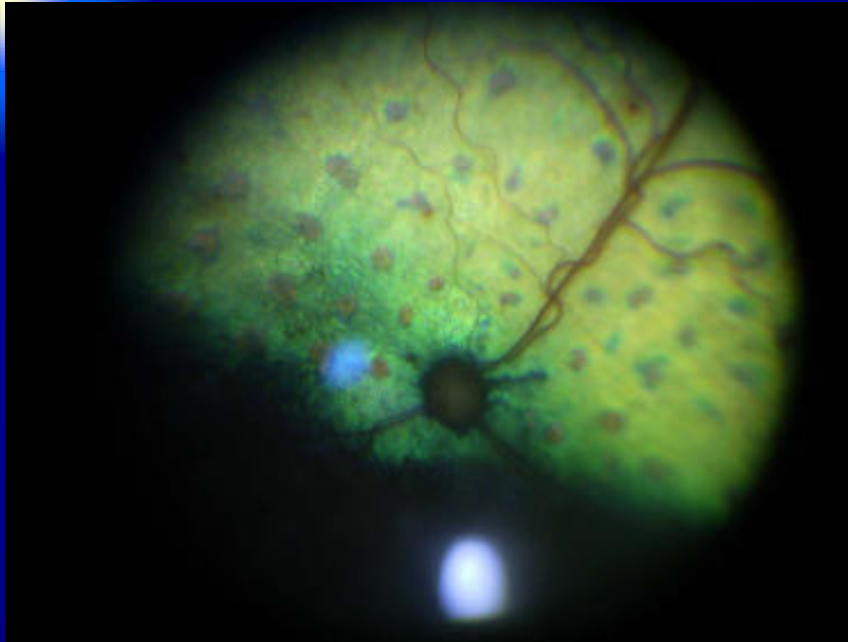
Chirurgie de la **rétine**



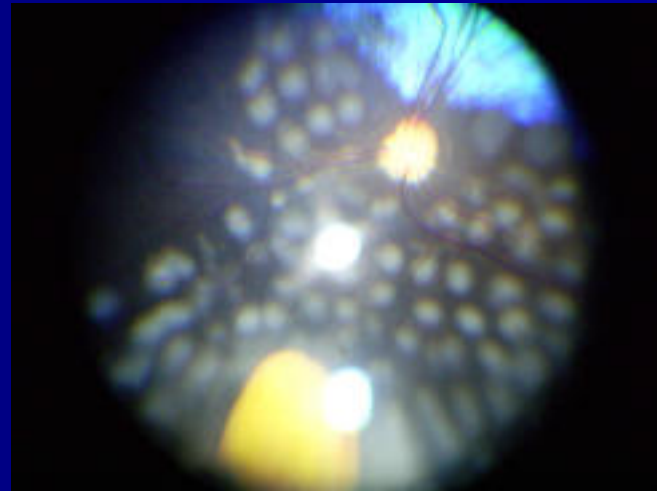
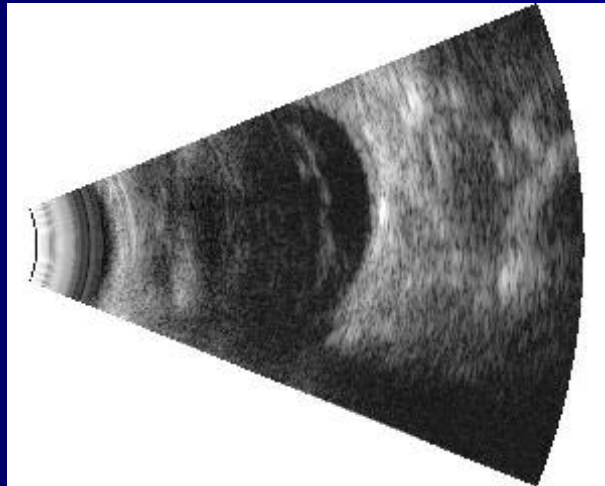
Chirurgie de la **rétine**

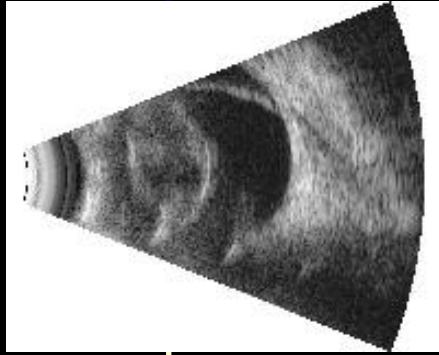


Chirurgie de la **rétine**



Chirurgie de la **rétine**

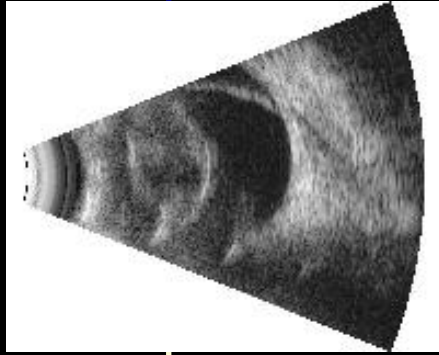




Chirurgie de la **rétine**

Indications

→ DR et dégénérescence vitréenne
dégénérescence vitréenne, en particulier certaines races
(Shih Tzu, Boston terrier, Jack Russel, Yorkshire, Caniche):
risque de développer des déchirures géantes en rétine
périphérique.



Chirurgie de la **ré**tine

Technique

Voie **transsclérale**

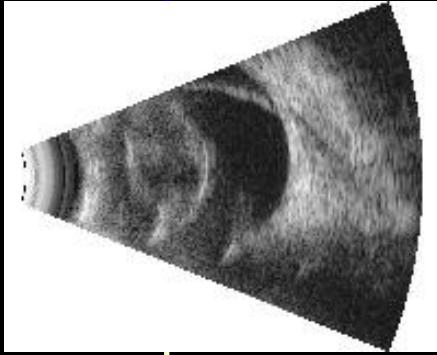
(rétine non observable, cataracte)

Voie **transpupillaire**

(FO visible, casque, puissance plus faible)

Voie **endoculaire**

(après CVR et réapplication)



Chirurgie de la **ré**tine

Complications

Energie excessive délivrée:

hémorragie choroïdienne
rupture de la membrane de Bruch
contraction vitrénne et/ou trous rétinien

suis d'une déchirure rétinienne géante

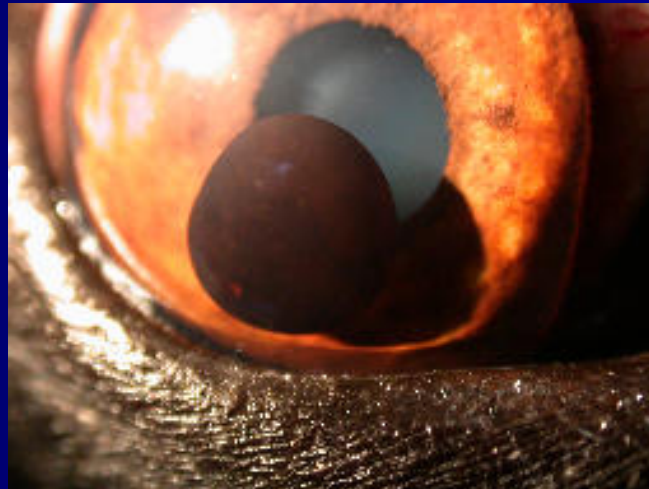Echecs

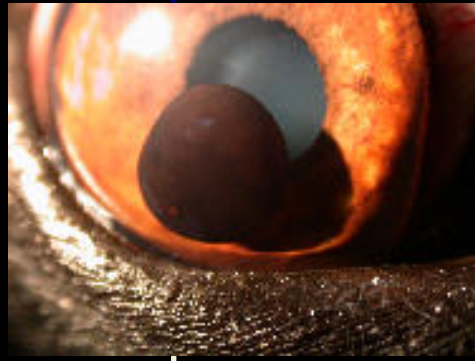- DR préexistant non détecté
- énergie insuffisante en transscléral pour créer une lésio
- DR iatrogène: laser excessif entraînant un DR...

Applications du laser diode en ophtalmologie vétérinaire

Chirurgie de l'**uvéée**

(kystes uvéaux, tumeurs uvéales)

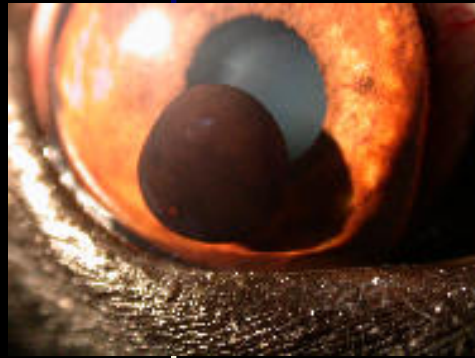



Chirurgie des **kystes uvéaux**

Principe

- Détruire le kyste uvéal pigmenté par l'énergie du faisceau laser convergent à travers la cornée (non invasif)
- Photocoagulation bcp plus souvent obtenue que photodisruption (vaporisation des fluides cell, avec disruption cellulaire, audible par choc)
- le tissu kystique se contracte sous le laser éventuellement avec perforation et collapsus de la paroi



Chirurgie des **kystes uvéaux**

Technique

- AG courte (CT), sédation ou animal vigile (CV,CN)
- Laser sur ophtalmoscope indirect (+20 d)

Résultats

- technique sûre, efficace, peu invasive
- trait post-opératoire limité
- dispersion pigment en CA, mineurs dépôts de pigments sur endothélium et cristalloïde antérieure

Merci pour votre attention